Månedens kasus

August 2016
Stavanger Universitetessjukehus
v
Frode Johannessen og Sumit Roy

HELSE STAVANGER
Stavanger universitetssjukehus

Akutt Hjerneslag

57 år gammel dame :

- Storrøyker. Kjent SLE med Sjøgrens syndrom og hypertensjon. Tidligere ingen kardiovaskulære symptomer.
- Funnet av ektefellen liggende på baderoms gulvet ca. en time etter at hun stod opp med høyresidige hemiparese og afasi kl 09.00.
- Ankomst sykehuset 09.30, 1,5 timer etter symptomdebut.
- Nevrologisk undersøkelse ved innkomst viser et nevrologisk utfall forenlig med NIHSS 18
- Glascow coma score: 12(hemiparese, total afasi, neglekt og blikkdeviasjon)

Nativ CT viser ingen blødning → Det gis Metalyse
Pefusjon CT viser stor missmatch mellom blodflow og volum: dette er tegn på at det er mye hjernevev i fare for infarsering.

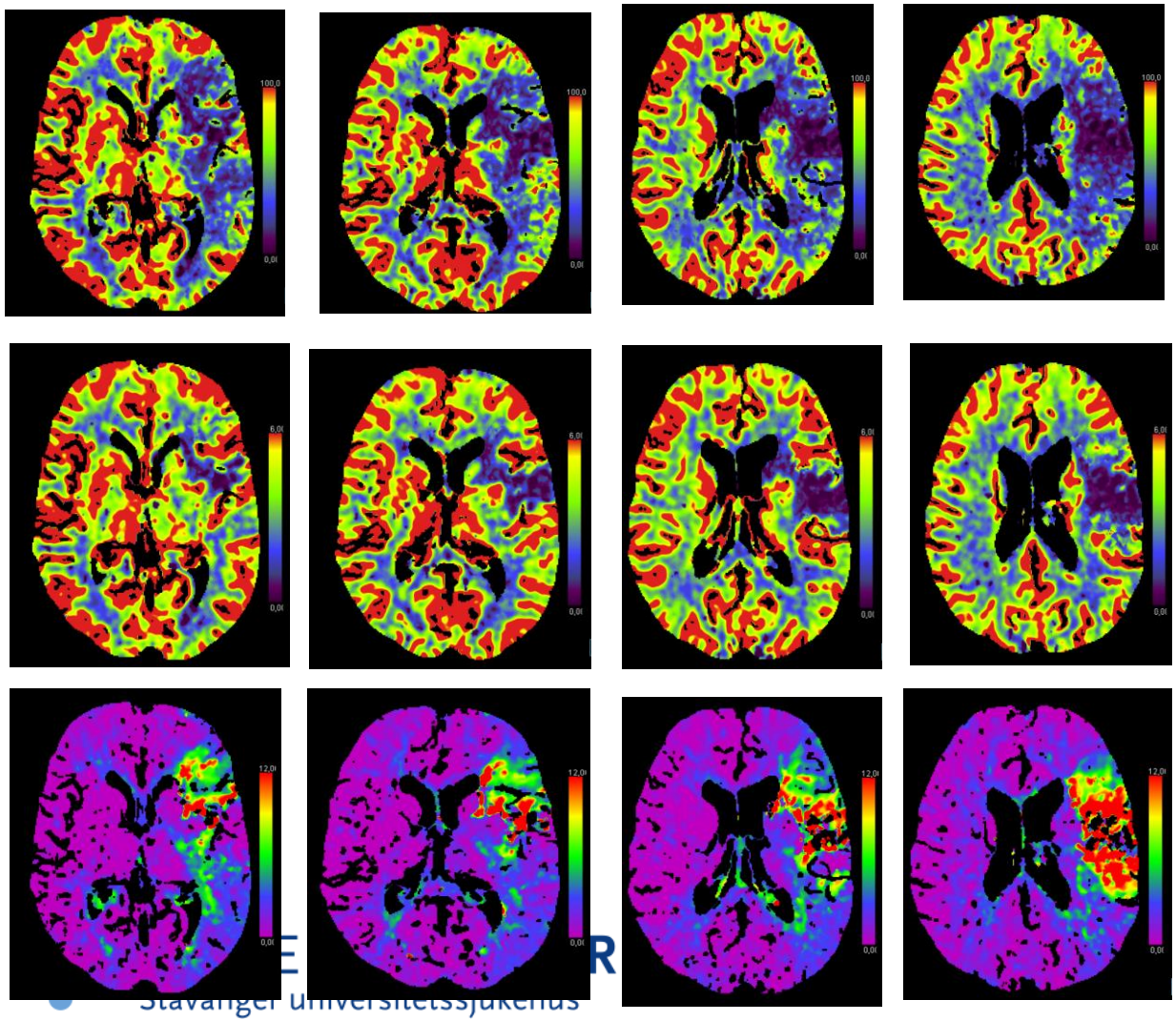

Blod Flow

Blod Volume

TMAX

CT angiografi av precerebrale kar viser subtotal okklusjon av venstre arteria carotis communis ved avgangsstedet fra aorta like i kanten av avgangsstedet for truncus brachiocephalicus. Redusert kontrastmetning viser at stenosen har betydelig hemodynamisk betydning. Uttalt stenose i arteria carotis eksterna, uregelmessig plaque svarende til carotis bifukaturen.

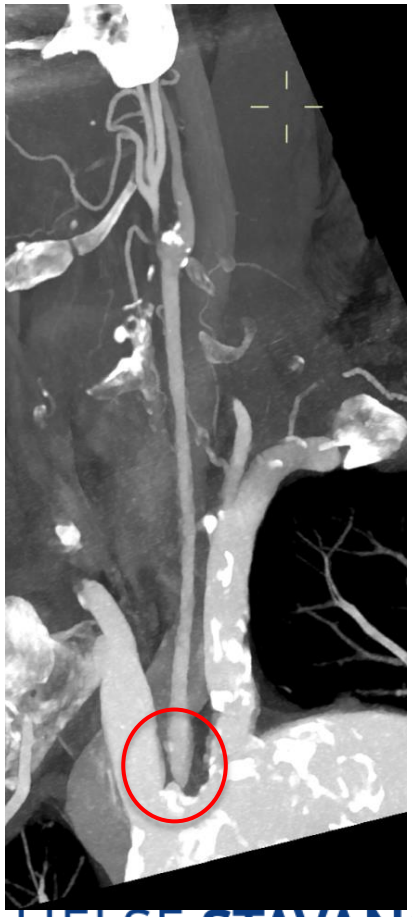

Venstre Carotis. Sannsynlig delvis forsyning av interna via eksterna

CT angiografi av intrakranielle kar viser lateral M1 okklusjon av arteria cerbri media etter avgangen av arteria temporalis anterior som forsynes via acom. Det foreligger som bifunn et aneurisme svarende til communicans anterior.

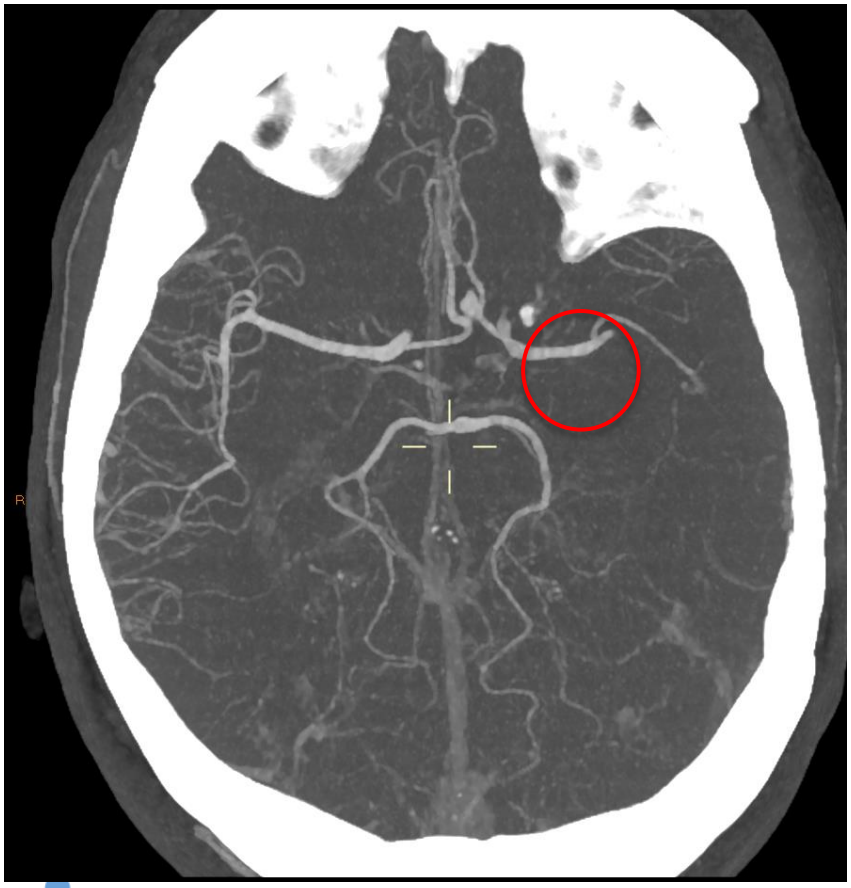

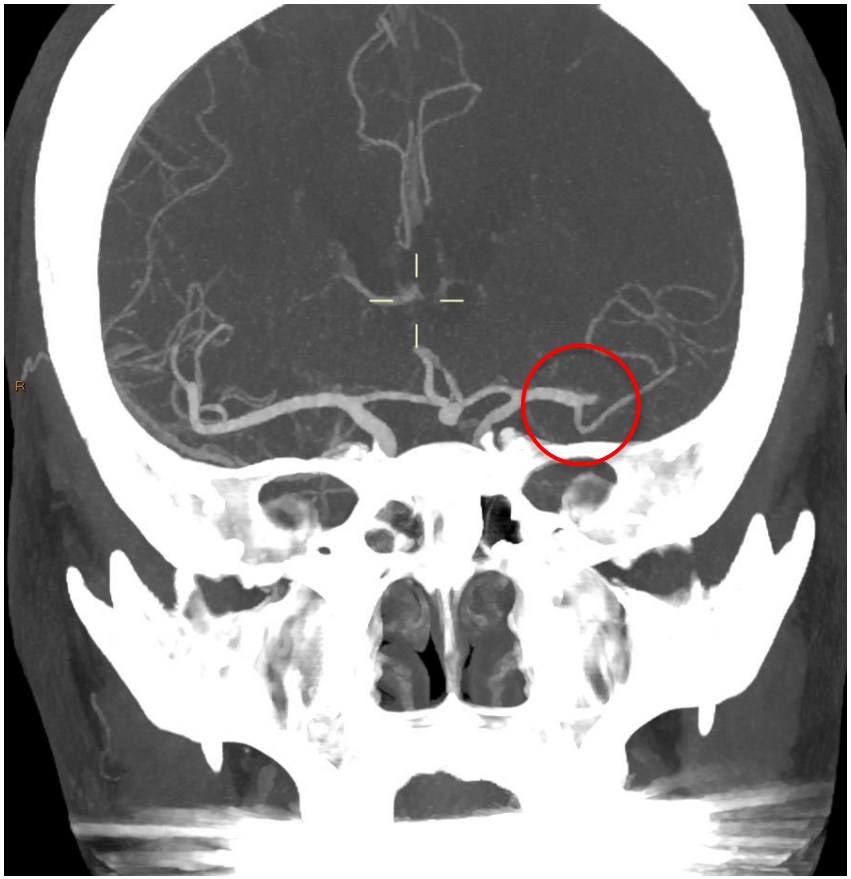

- Det besluttes intervensjon 0950.
- Kommer til lab kl 1000
- Innstikk hø lyske kl 1024. I våken sedering.
- Etter ca 30 minutt blir det klart an man ikke klarer å få tilgang fra aorta buen

Forsøk på å nå carotis fra aortabuen med dobbel mandrengteknikk

- Beslutter direkte punksjon i Carotis communis.
- Karkirurg varsles for senere lukking, evt endartrectomi i bulbus
- Beslutter intubasjonsnarkose

- Punksjon i carotis kl 1132. 6F introduser,
- Solitaire og aspirasjon
- Trombe ute kl 1138.

Direkte innstikk i Carotis

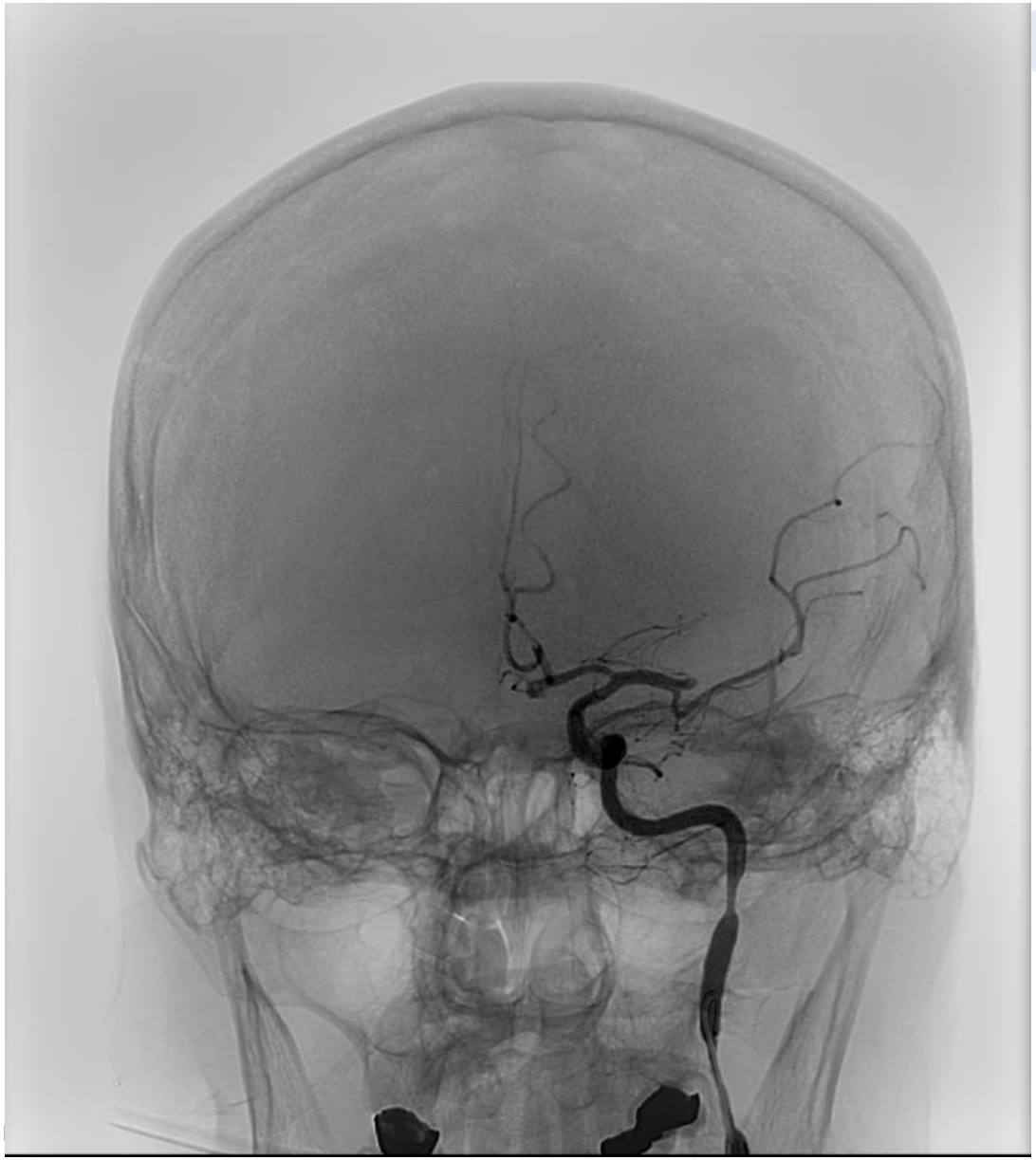

HELSE
Stavanger u

Mikrokateter forbi okklusjonen



Tromben fjernet med Solitaire stentretriever

- Snur introduser og legger mandreng til aorta, Stenosen stentes med en balongekspandabel stent (Express SD) 7mm/15mm.

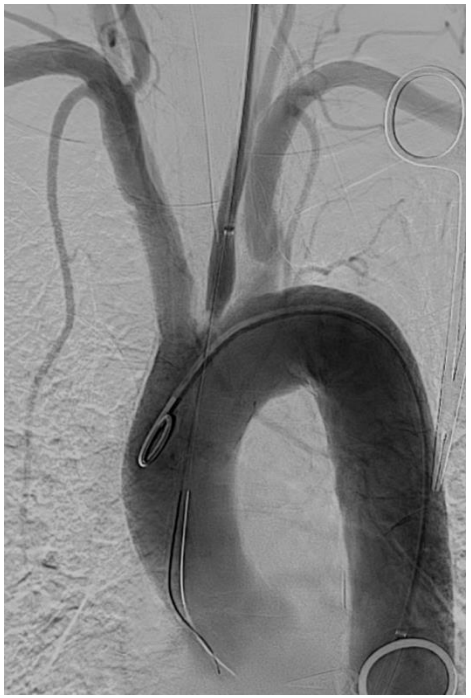

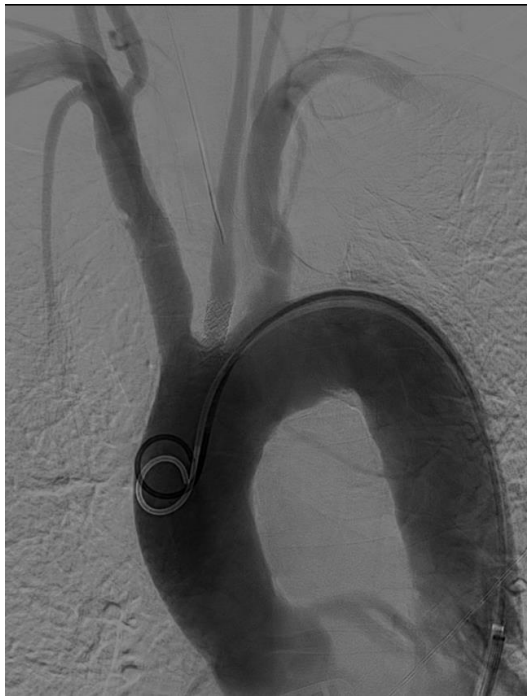

- Avlutningsvis utfører karkirurg endarterektomi med kalvepericardpatch i carotisbifurkaturen. Kontroll med angiografi fra aorta viser fremdeles åpne forhold intracerebralt.

Videre forløp

- Neste dag NIHSS 12
- Overføres til rehabilitering etter 10 dager med NIHSS 8, ekspressiv afasi og lette pareser hø overeks.
- Kontroll i juni etter 3 mndr. NIHSS 3 , fremdeles noe ekspressiv afasi, men motorisk upåfallende.

Tissue at risk ved innleggelse

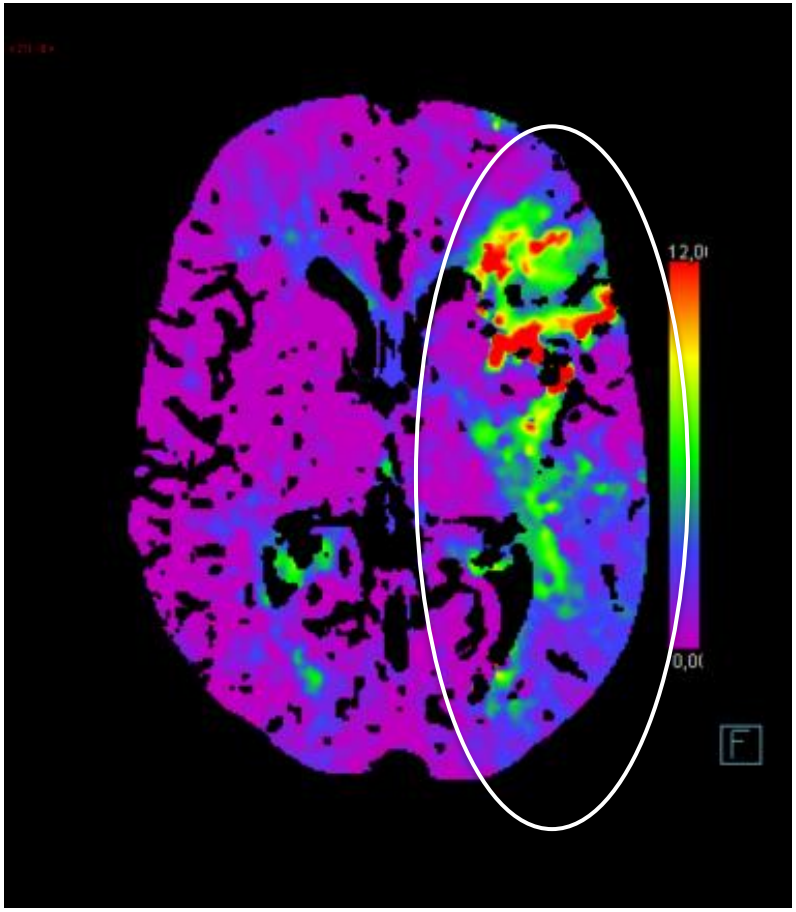

Diffusjon etter 3 mnd.

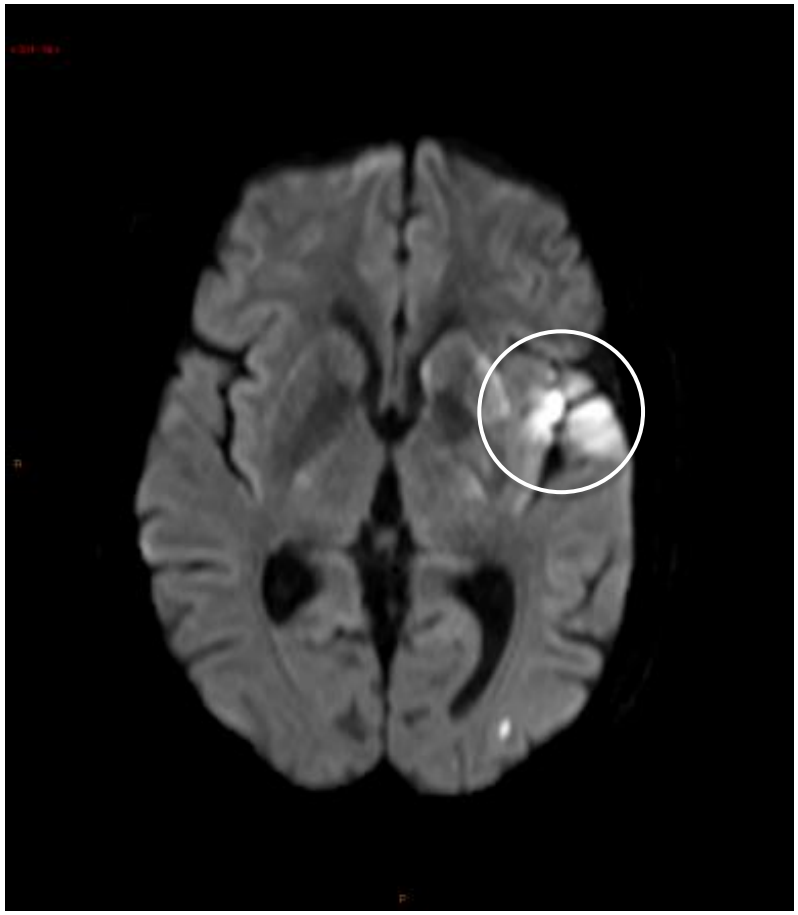

Diskusjon

- Kanskje burde vi i dette tilfellet gått direkte på carotis punksjon på grunn av avgangsstenosen i aortabuen.
- Det viser viktigheten med å vurdere CT angioen inkludert aortabuen grundig før oppstart.