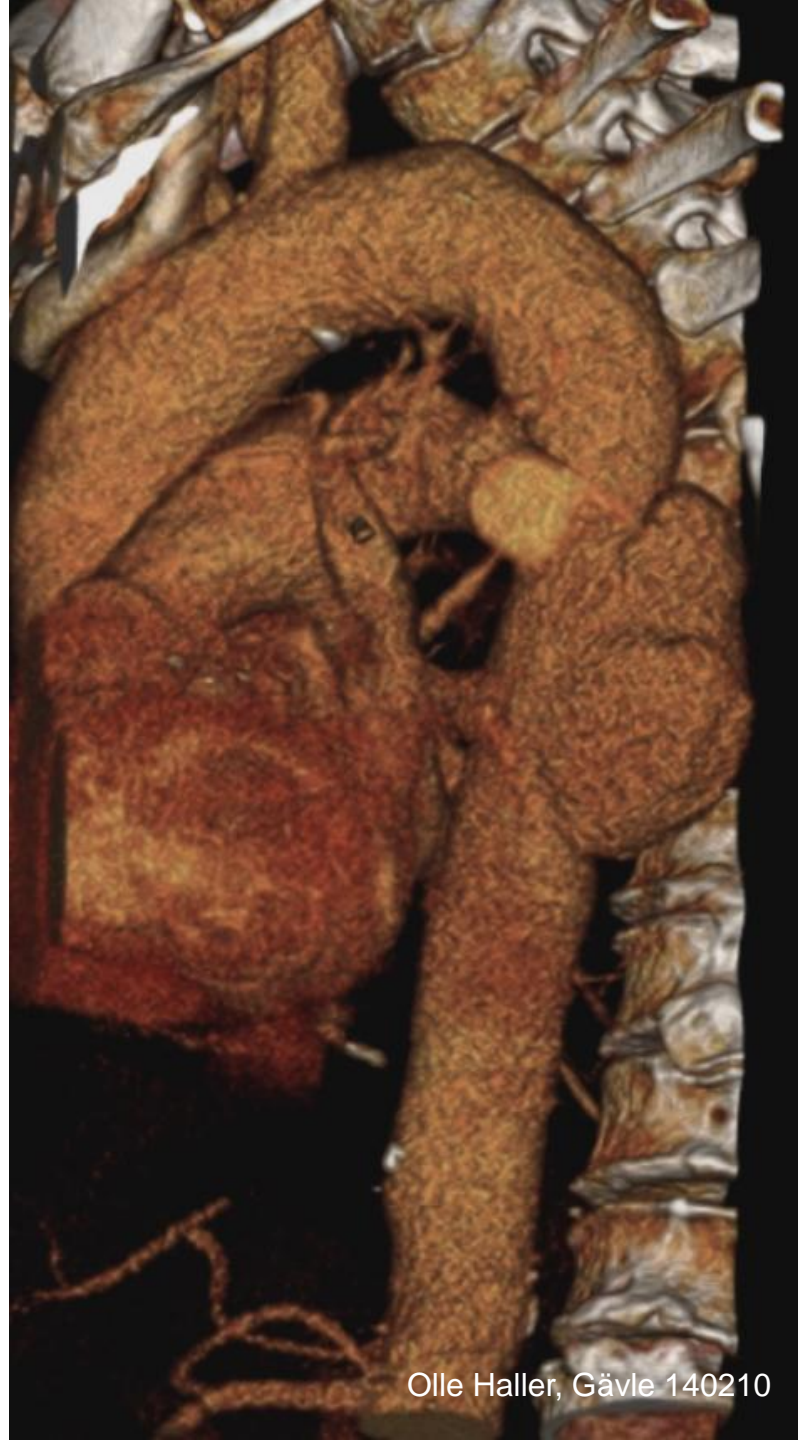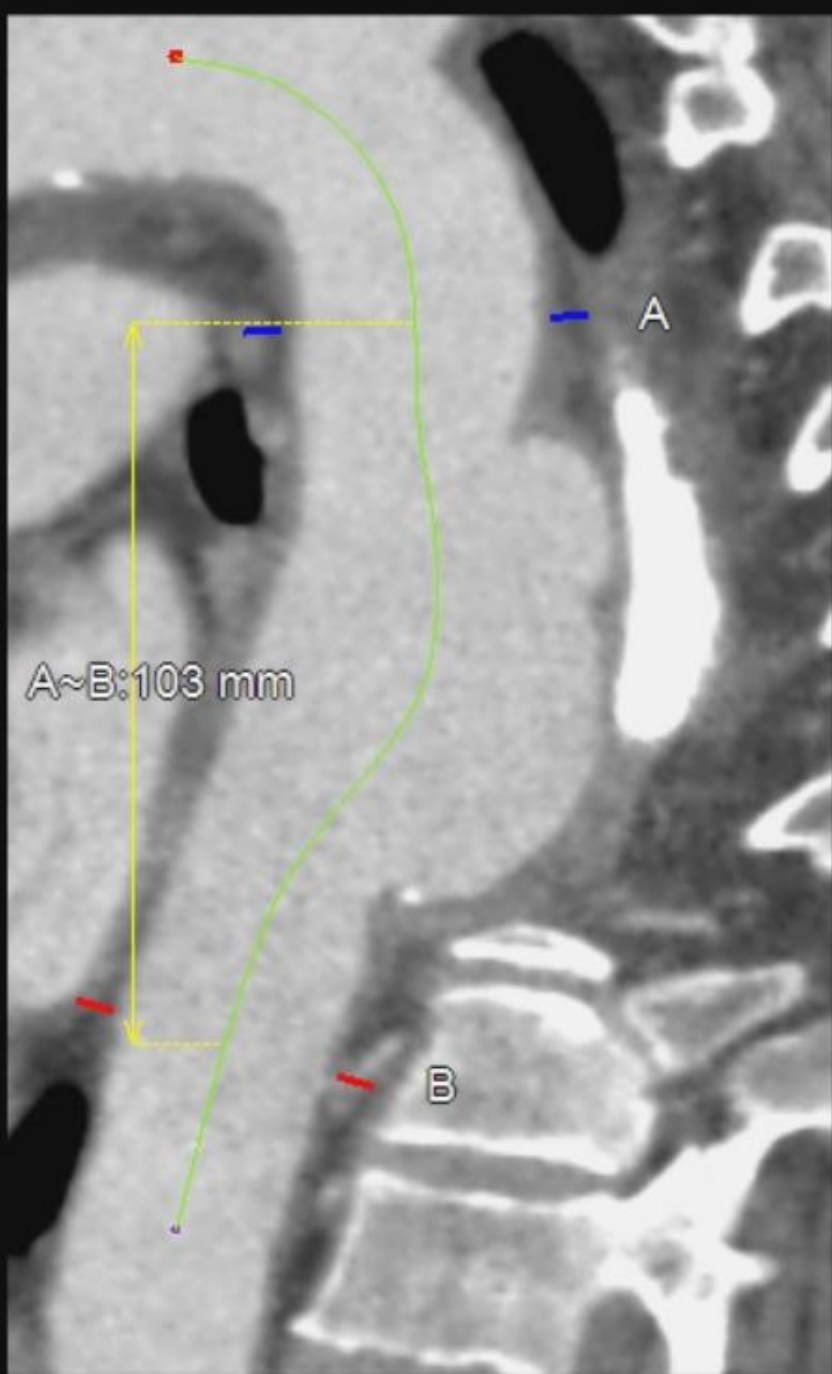


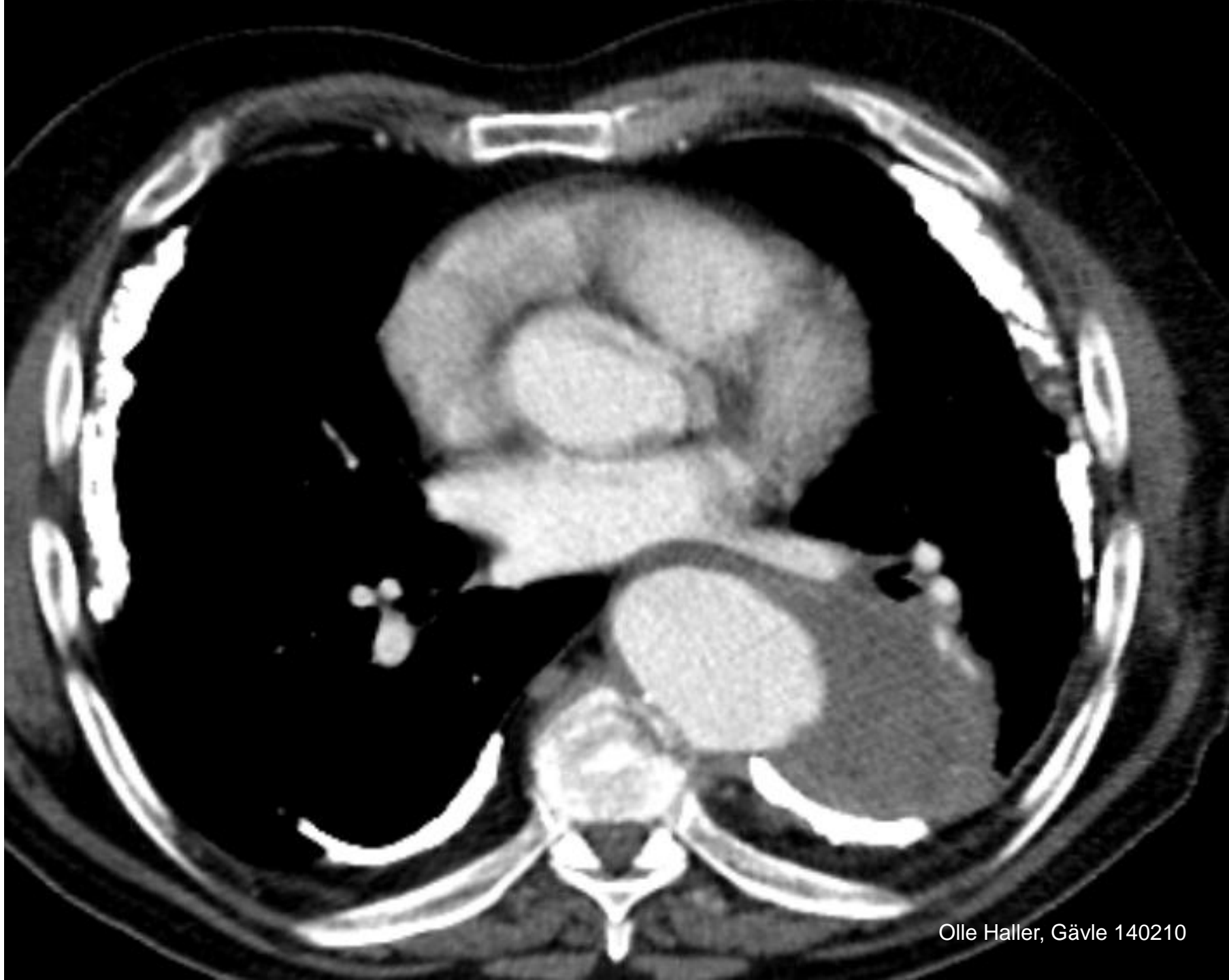
# TEVAR

Olle Haller

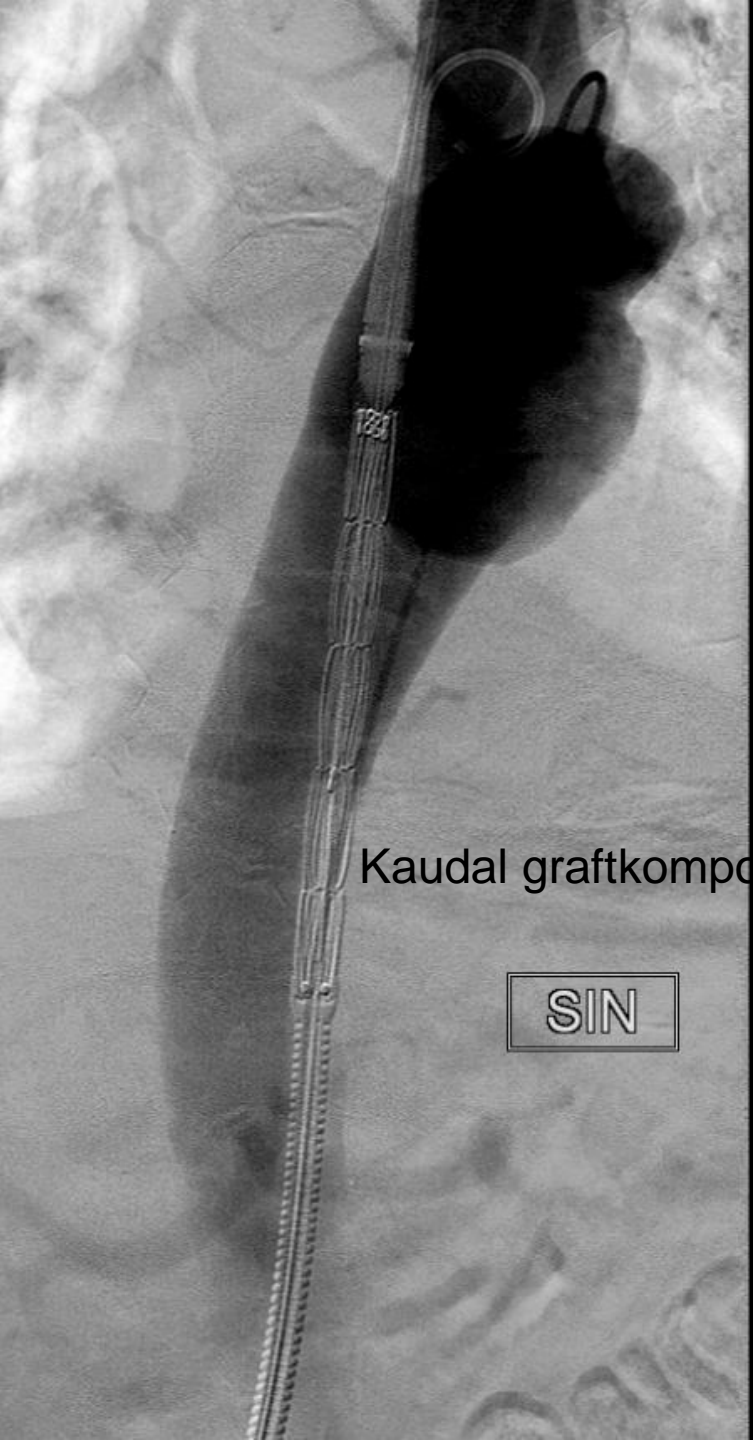
Gävle 2014-02-10

- 82-årig man, kända pleuraplack på grund av asbestexponering. För övrigt frisk
- Inkommer med hemoptys och smärta vänster flank
- DT Thorax utförs med tumörfrågeställning
- DT visar ingen malignitet men ett thorakalt aortaaneurysm med 85 mm diameter strax ovan diafragma



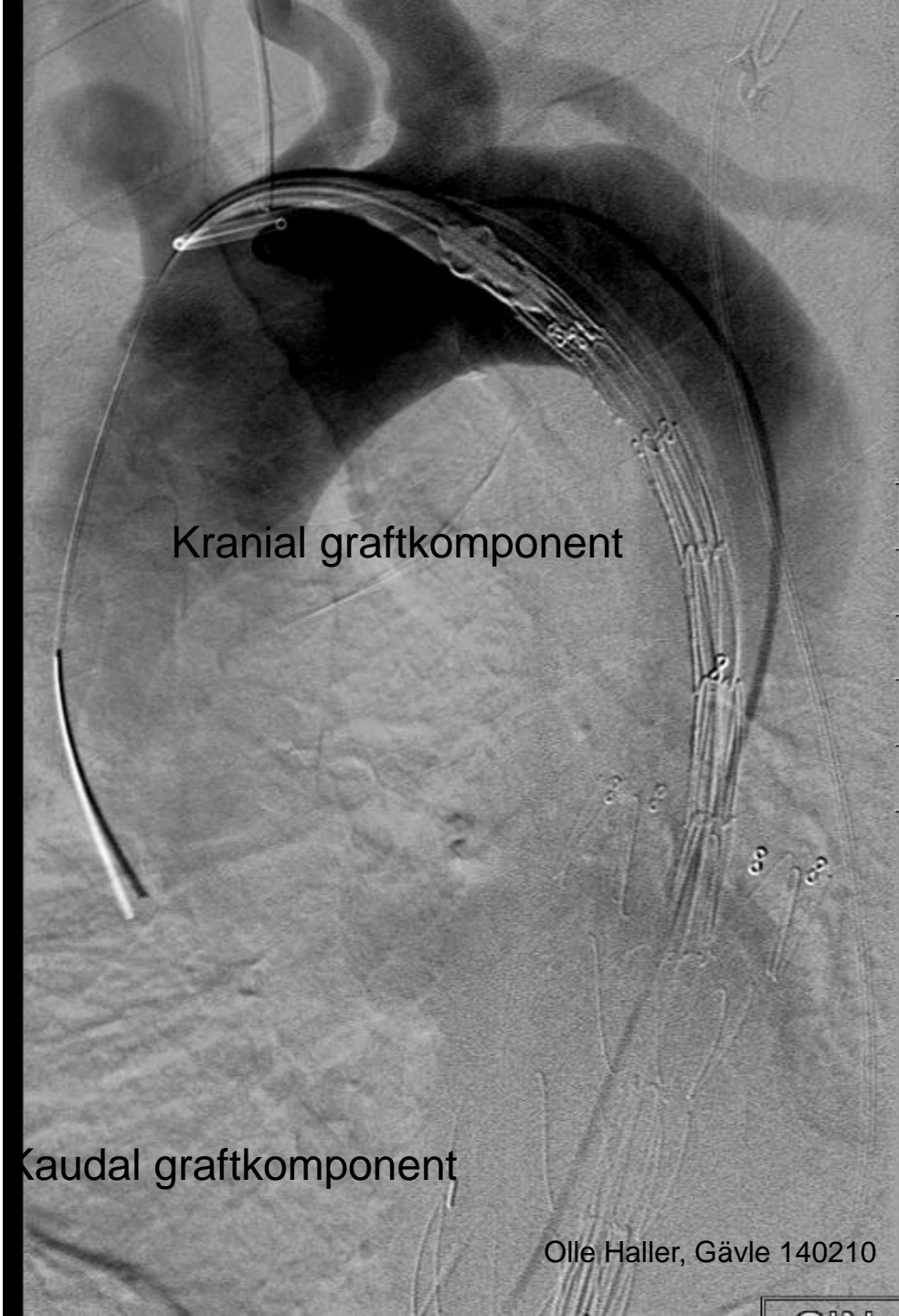


- Aneurysmet exkluderas med två stentgraft (Valiant 38 x 38 x 150 mm kranialt & Valiant 34 x 34 x 100 mm kaudalt)
- Det kaudala graftet utlöses först och det kraniala sedan för att det ska bli så tätt som möjligt i det överlappande området
- Graftet efterdilataeras med compliant ballong



Kaudal graftkomponent

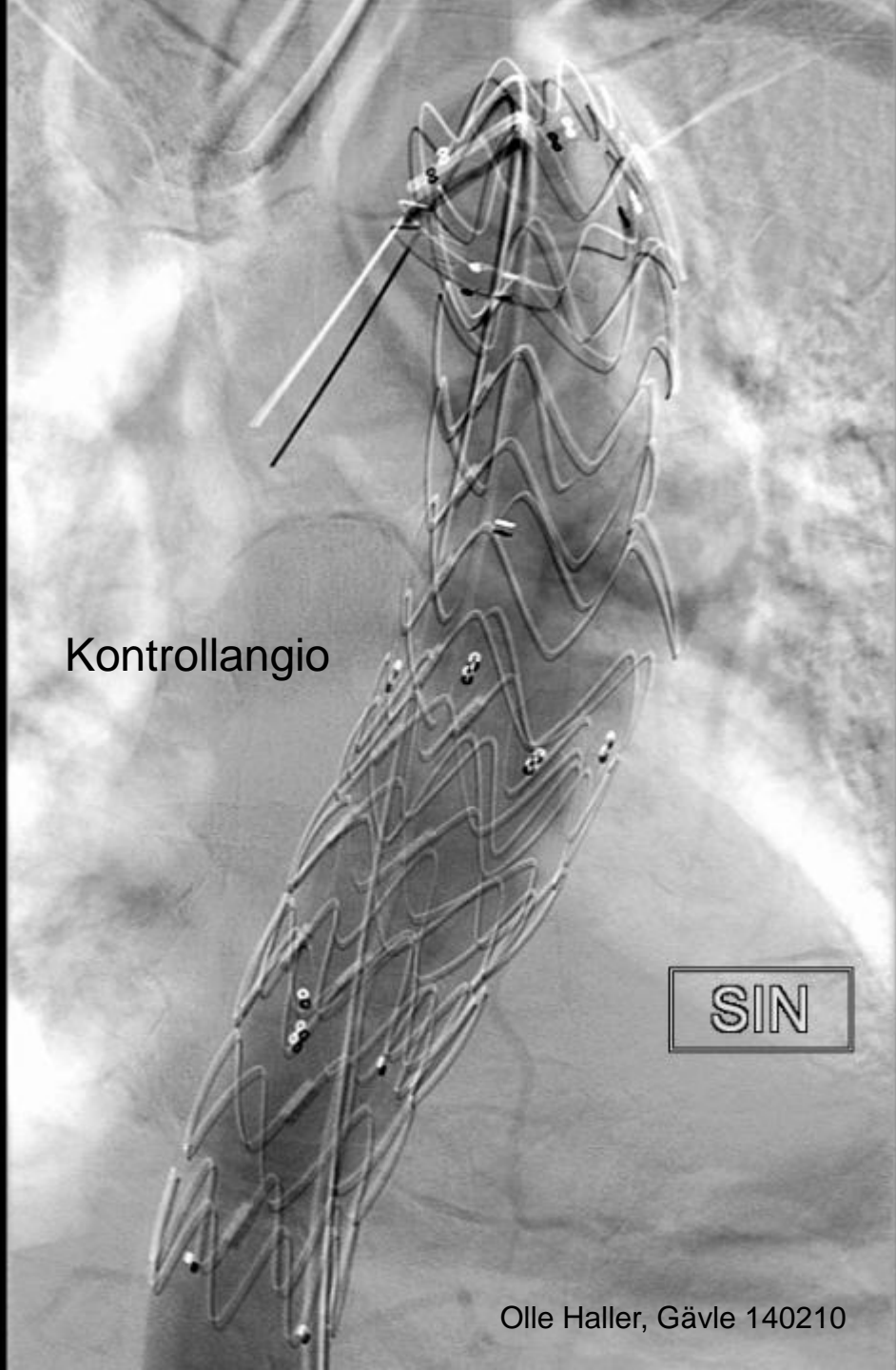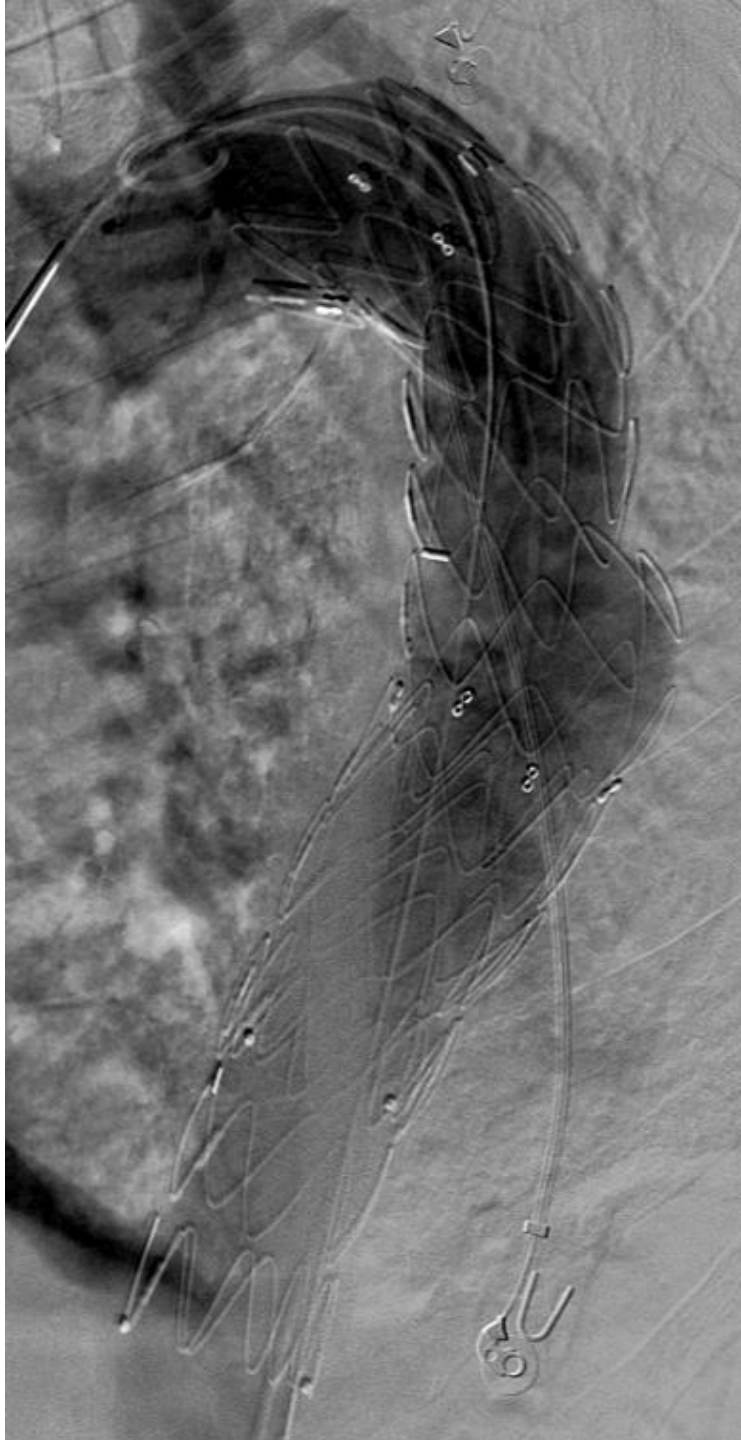
SIN



Kranial graftkomponent

Kaudal graftkomponent



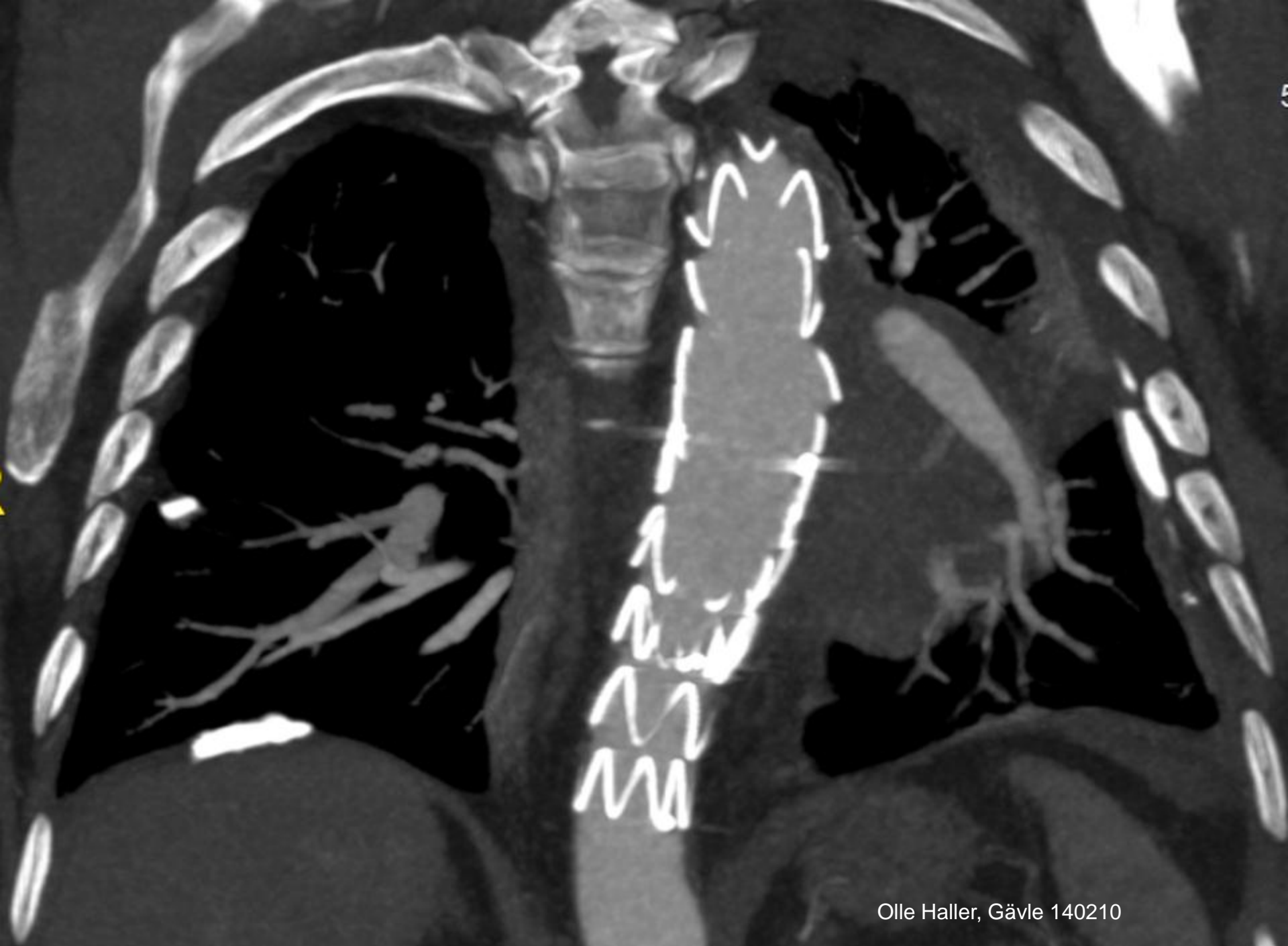

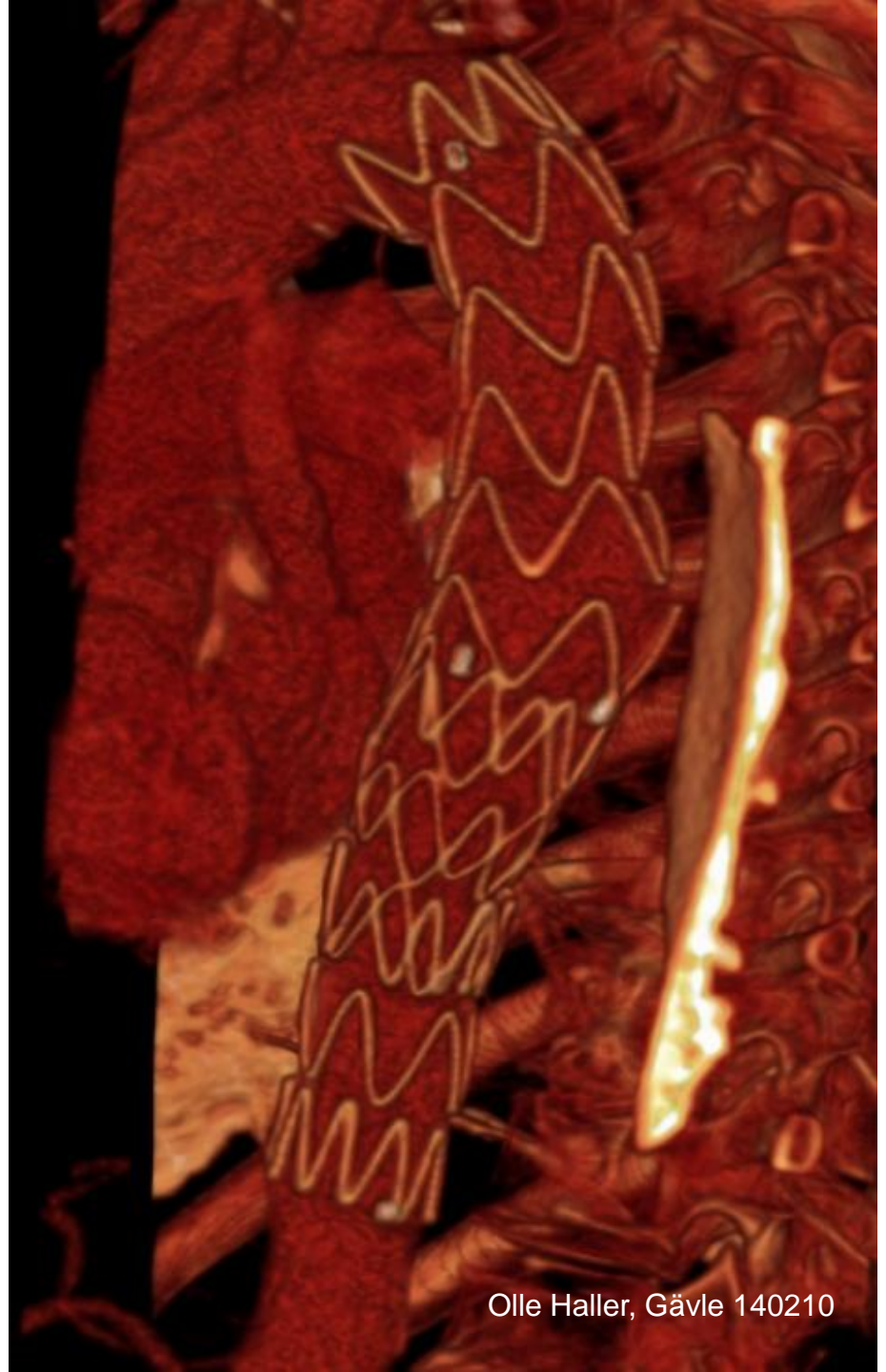
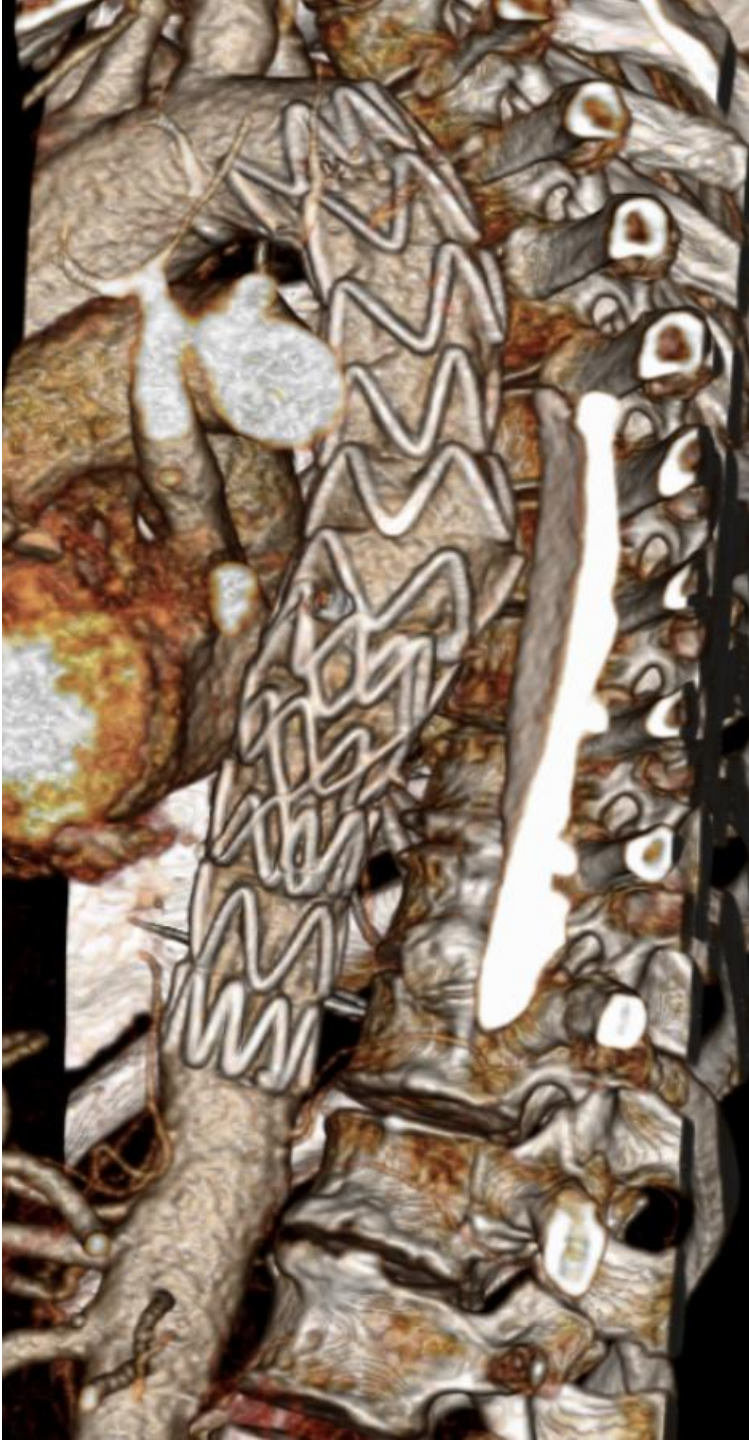Kontrollangio

SIN

- Kontrollangio visar litet kvarstående läckage till aneurysmet
- Detta försvinner efter ytterligare ballongdilatation i kraniala delen av graftet
- Kontroll med DT 3 dagar senare visar inget läckage ut i aneurysmsäcken







- Postoperativt gott förlopp
- Utskriven till hemmet 7 dagar efter ingreppet
- Fortsatt utredning av hemoptysen via lungkliniken