

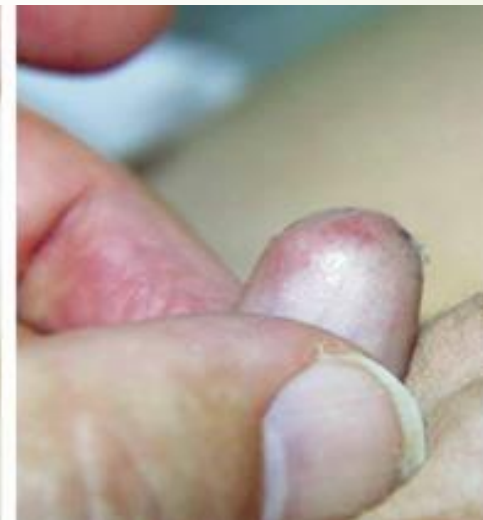
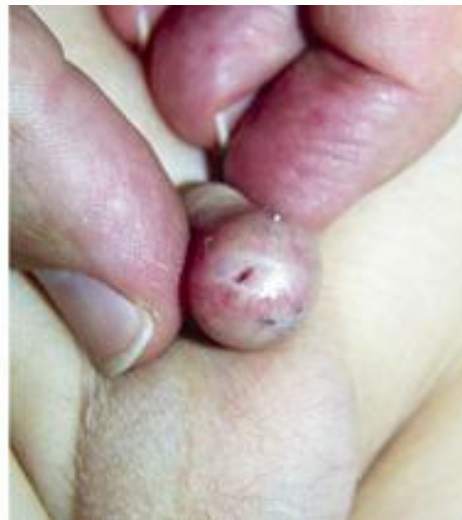
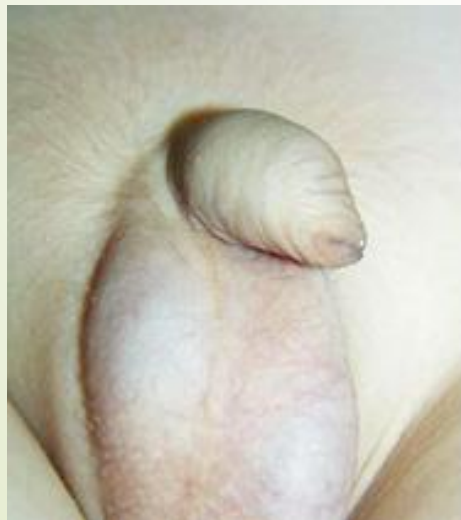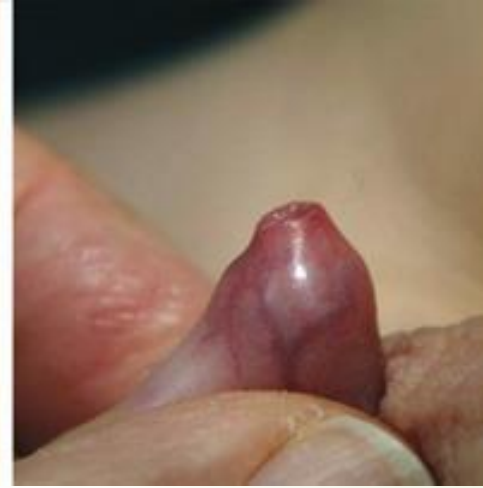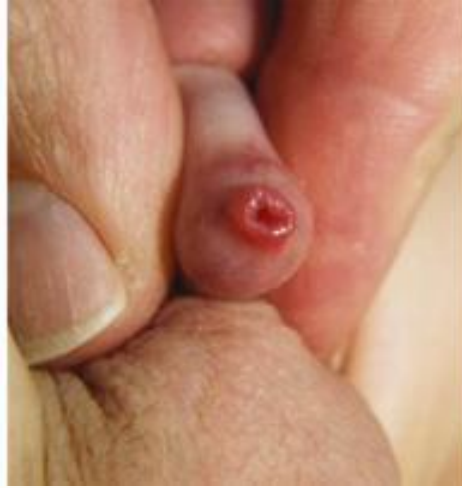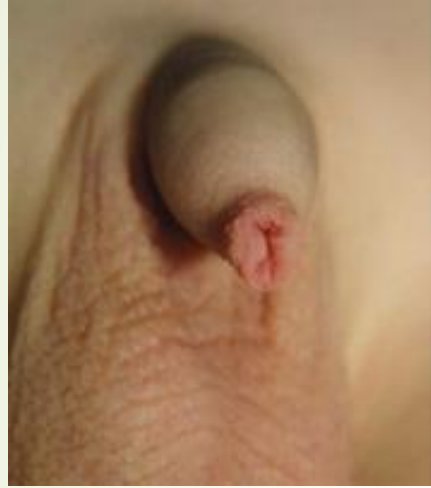Fimose, strikturer, balanitt,
pinlige sykdommer



Definisjon fimose barn

- ▶ Forhudens omslagsfold kan ikke trekkes tilbake over glans penis
 - ▶ Fysiologisk fimose
 - ▶ Utviklingsmessig adheranse mellom indre blad og glans
 - ▶ Preputinalåpningen bløt og ettergivende
 - ▶ Asymptomatisk
 - ▶ Patologisk fimose
 - ▶ Forsnevring av preputium
 - ▶ Preputinalkanten preget av fibrøs/indurert arrdannelse, inflammasjonsprovosert skrumpningsprosess
 - ▶ Lichen sclerosus

Fimose





Insidens

- Nyfødte
 - >90% kan ikke trekke forhud tilbake
 - Ca 50 % kan ikke engang se meatus uretra
- 3 åringer
 - 10% har inkomplett retraktilt preputium
- 6-7 åringer
 - 8%
- 16-18 åringer
 - 1%



Symptomer

- Vanligvis ingen symptomer
- Infeksjoner
 - Balanitt
 - Betennelse under preputium
 - Behandles med skyll
 - UVI
 - Sopp infeksjoner
- Balotering



Behandling

- Konservativ behandling
 - Skal ikke tøyse å dra forhud over glans, kan gi patologisk fimose
 - Steroid salve smøres på x2 daglig i 30 dager
 - 90% vellykket behandling
 - 17% tilbakefall
- Kirurgisk behandling
 - Absolutt indikasjon ved residiverende balanitt og UVI
 - Absolutt indikasjon ved sekundær fimose



Kirurgiske teknikker

- Preputium plastikk
 - Dorsal spalting av preputium
 - Kryss spalting av indre og ytre blad
 - Høyere residiv rate
 - Kan gjøre full circumcisio i etterkant
- Circumcisio
 - Generell skepsis til det i samfunnet
 - Endelig behandling for fimose



Fimose voksne

- Patologisk fimose
- Lichen sclerosus
 - Symptomer
 - Smerter ved ereksjon og seksuell aktivitet
- Behandling
 - Konservativ
 - Steroid salve bremse utviklingen
 - Operasjon
 - Cirkumcisjon

Fimose - Fases da circuncisão

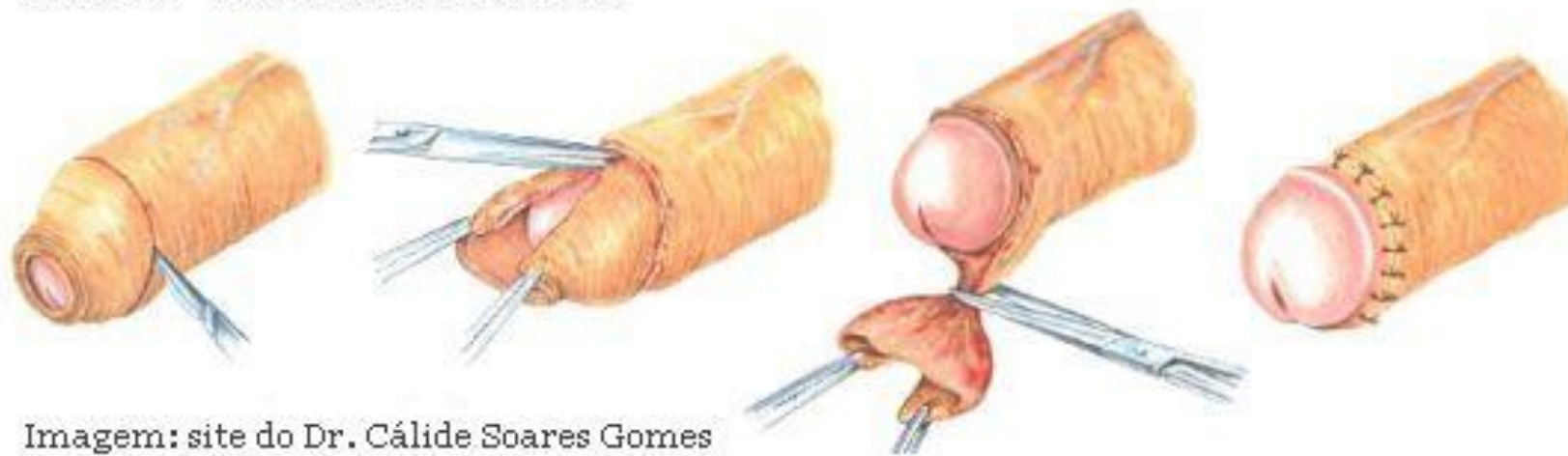
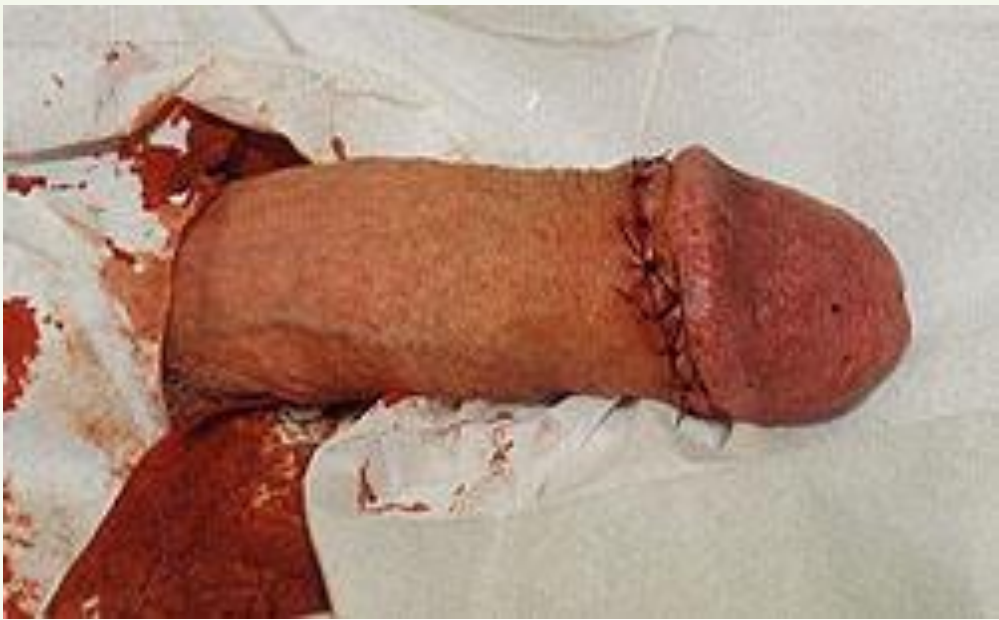

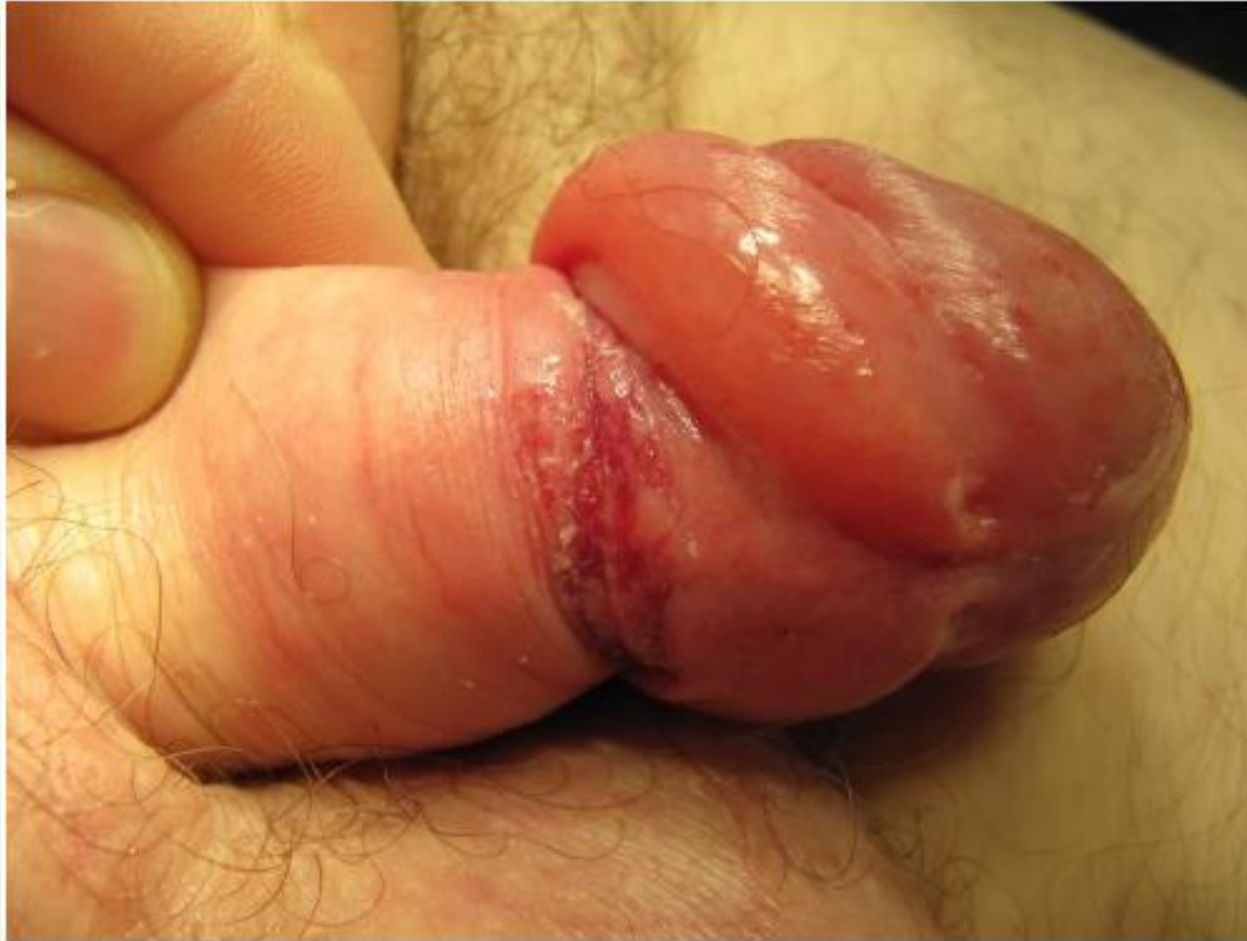Imagem: site do Dr. Cálido Soares Gomes
www.geocities.com/calidesg



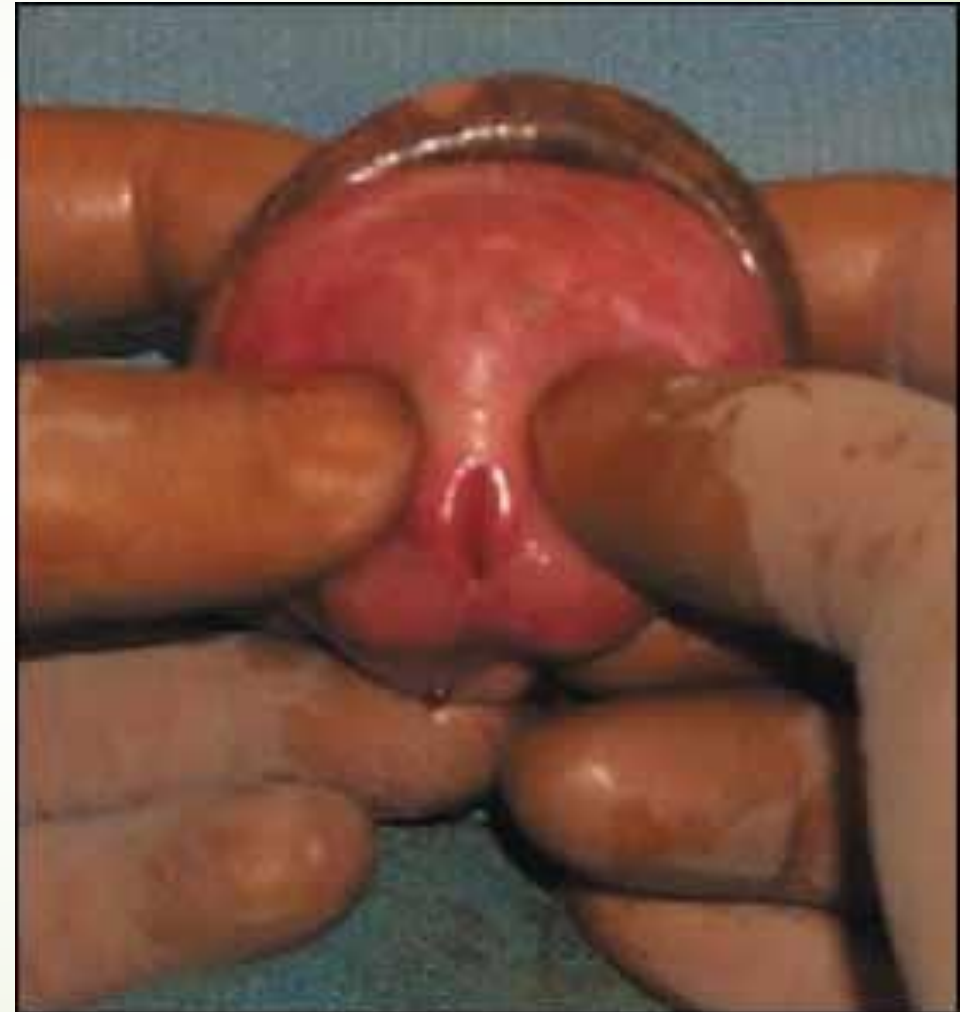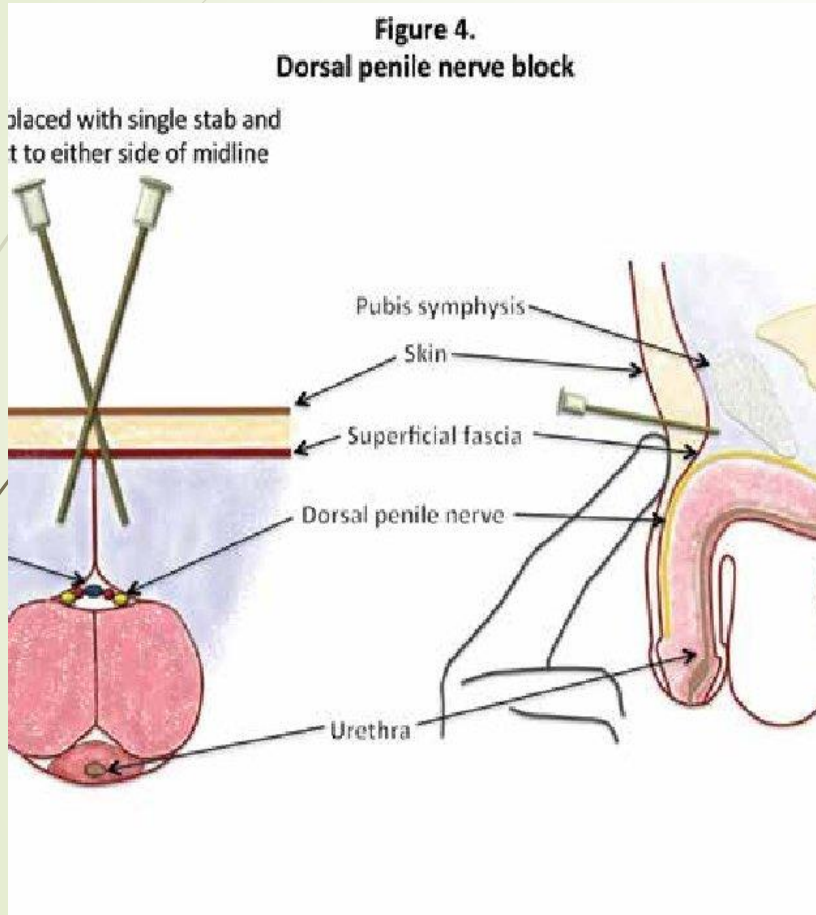


Parafimose

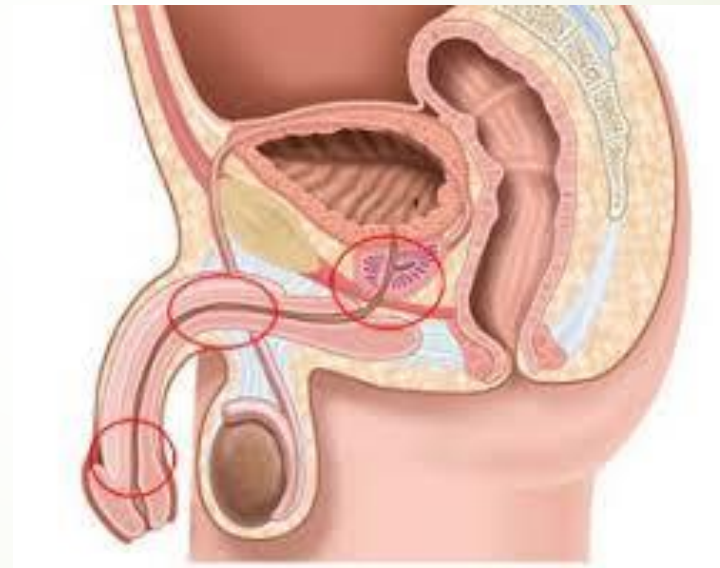
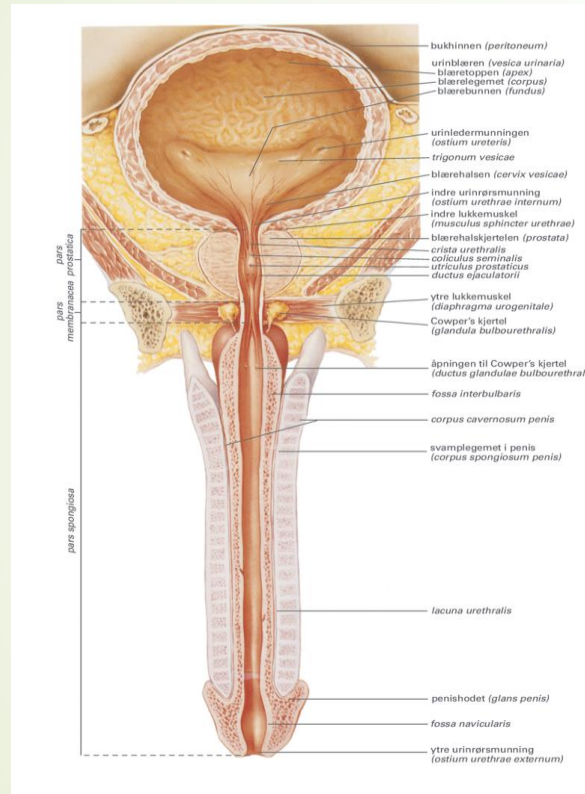
- ▶ Retraksjon av en trang preputium bak glans penis
 - ▶ Konsentrisk stram ring rundt penis skaft som fører til ødem
 - ▶ Kan i verste fall gi nekrose av glans
 - ▶ Sees hos voksne og eldre
 - ▶ Etter innleggelse av kateter
 - ▶ Etter samleie



Akutt behandling for parafimose



Strikturer i urethra





Urethra striktur

- ▶ Årsaker
 - ▶ Traume
 - ▶ Kateterisering
 - ▶ Operasjon
 - ▶ Strålebehandling
 - ▶ Ekstern traume
- ▶ Symptomer
 - ▶ LUTS symptomer
 - ▶ Urinretensjon
 - ▶ UVI
 - ▶ Vanskelig kateterisering



Behandling

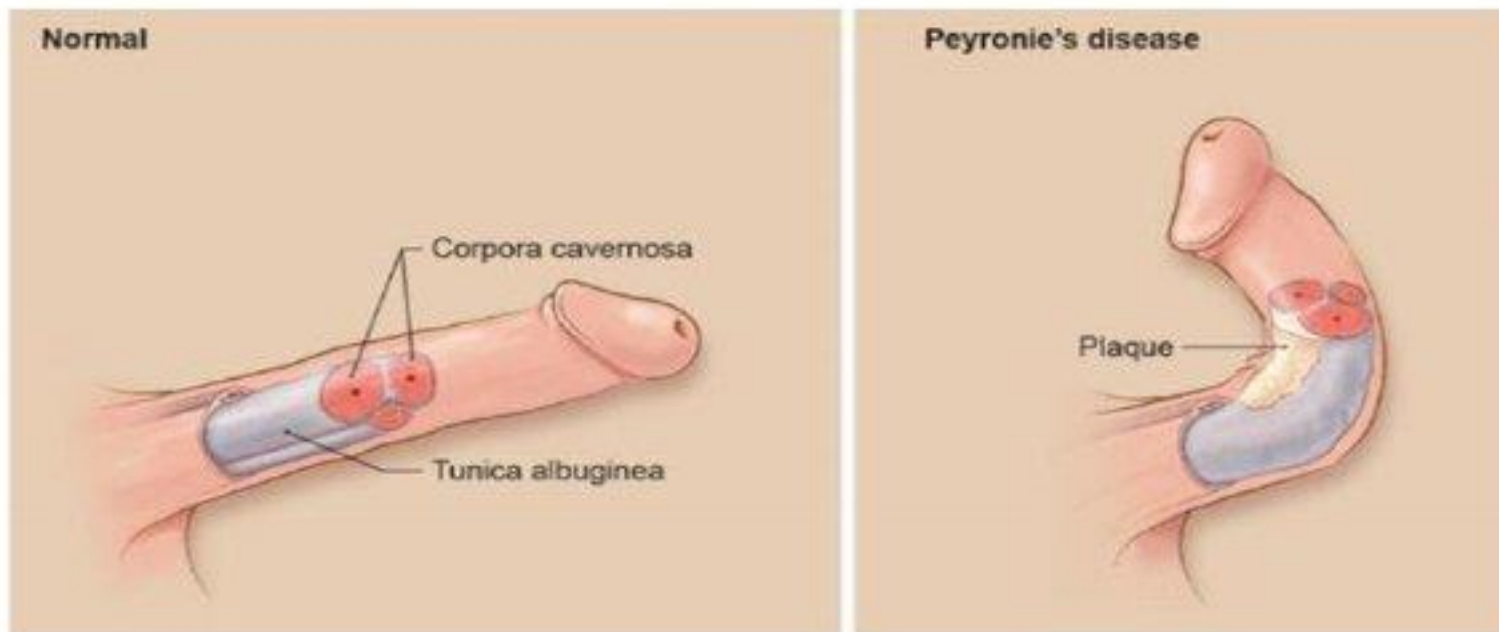
- Primær behandling
 - Intern urethrotomi
- Residiv
 - Urethra plastikk
 - Rikshospitalet
- Akutt retensjon
 - Lite kateter
 - SPK

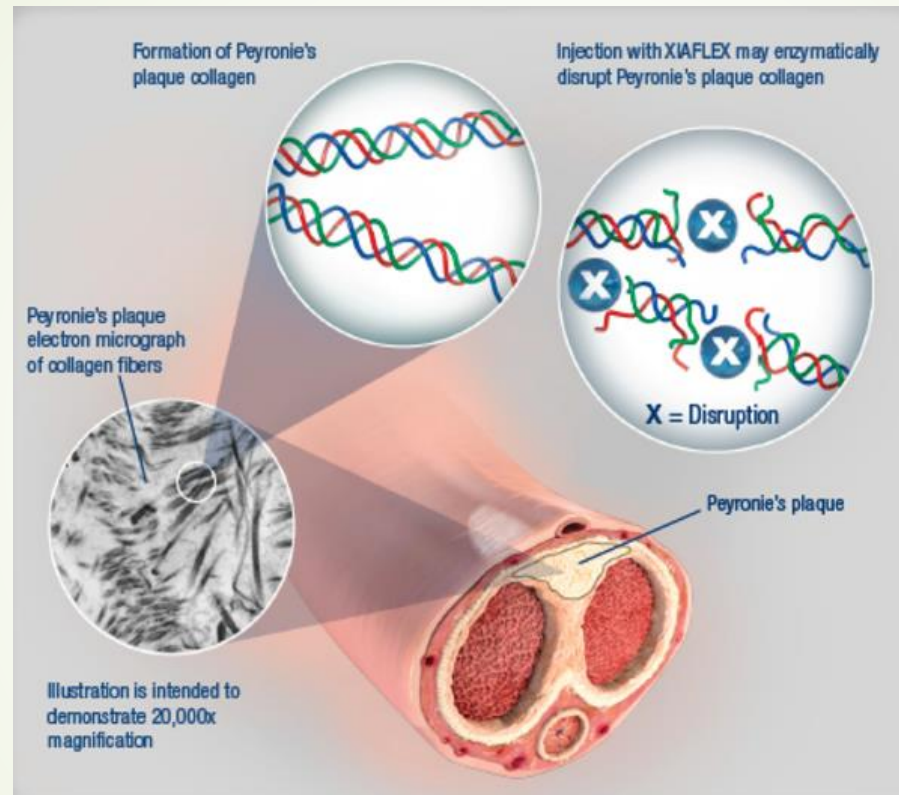


Peyronies sykdom

- ▶ Induratio penis plastica
 - ▶ Sekundær krumning av penis
- ▶ Ikke uvanlig
- ▶ 40-60 år
- ▶ Årsak
 - ▶ Autoimmun
 - ▶ Traume
 - ▶ DM, hjertesykdom, hyperkolesteolemi
- ▶ Forløp og symptomer
 - ▶ Smertefull fase, utvikling av skjevhet
 - ▶ Stabil fase, ingen smerter
 - ▶ Nedsatt ereksjonsevne
 - ▶ Smertefullt ved samleie grunnet uttalt krumning
- ▶ Krumning varier


Figur 1. illustrerer sykdomsutvikling (SOBI)







Vurdering

- Stabil sykdom
 - Bilde, gjerne flere vinkler
- 



Behandling

- ▶ Kvikksølv, arsenikk, melk, motivasjon av partner
- ▶ Vit E (400 IE daglig)
- ▶ Colchicine (1 mg x 2 daglig)
- ▶ Tamoxifen
- ▶ PDE5i (cialis 2,5 mg daglig)
- ▶ Traksjon
- ▶ Strøm, sjokkbølge

Behanlding





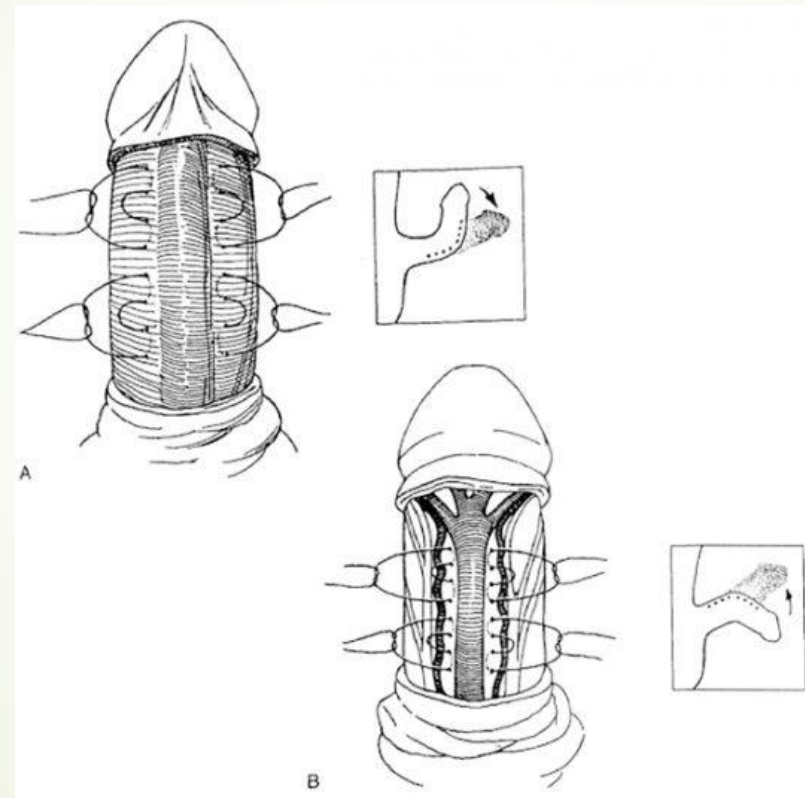

Behandling

- ▶ Xiapex
 - ▶ Indikasjon 30-90 graders feilstilling
 - ▶ Injeksjoner i plaque
 - ▶ 2 behandlinger med 24-72 timer mellomrom
 - ▶ Gjenta behandling inntil 3 ggr med 6 ukers mellomrom
 - ▶ Tøye og strekke øvelser
 - ▶ Reduserer krumning med 17 grader
 - ▶ Gjøres på sykehus, refusjon gjennom Helfo
 - ▶ En sprøyte kr 8200



Behandling

- Operasjon
 - Indikasjon 30-90 graders krumning
 - Nesbit, insisjon og graft, penisimplantat
 - 50-75 % tilfredsstillende korreksjon
 - Komplikasjoner
 - Ny krumning
 - Forkortet penis
 - Redusert sensibilitet
 - Nedsatt ereksjonsevne





Take home message

- ▶ Patologisk fimose hos barn må behandles kirurgisk
- ▶ Balanitt behandles konservativt
- ▶ Parafimose kan stor sett behandles akutt uten kirurgi, evt med penis blokade
- ▶ Henvisning for vurdering av Peyronies sykdom i stabil fase, be pasienten ta med bilder