

LUNGE-EMBOLI

Og tilleggsfunn:
Look in the corners.
Og sentralt.

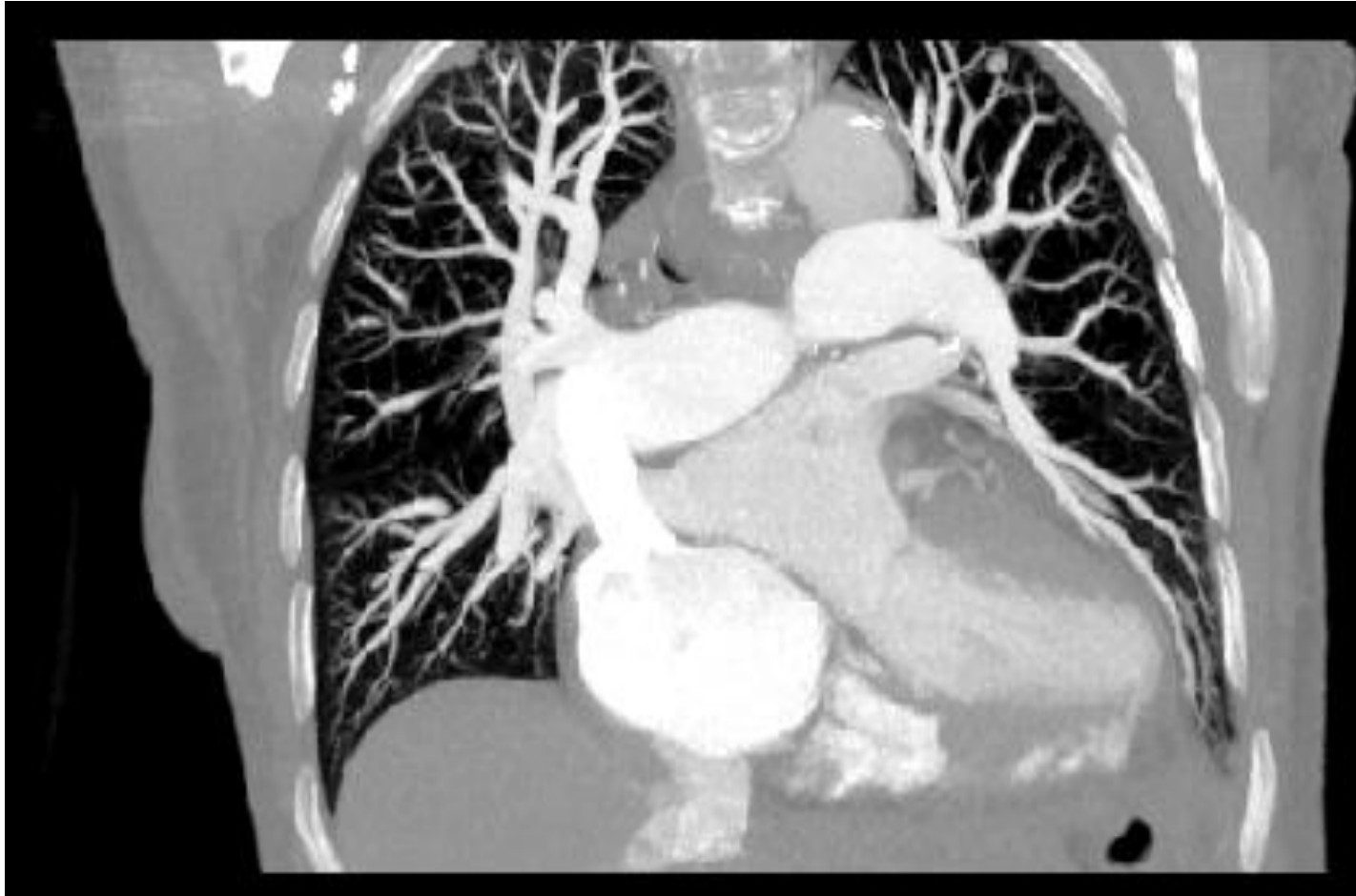

Bilder tilsendt fra mindre sjukehus:

”CT thorax. Lungeemboli? - Kjent KOLS med cor pulmonale. Innl. pga. stigende tungpusthet. Ved unders. stuvning over lunger, perifere ødemer. Stigende D-dimer. ”



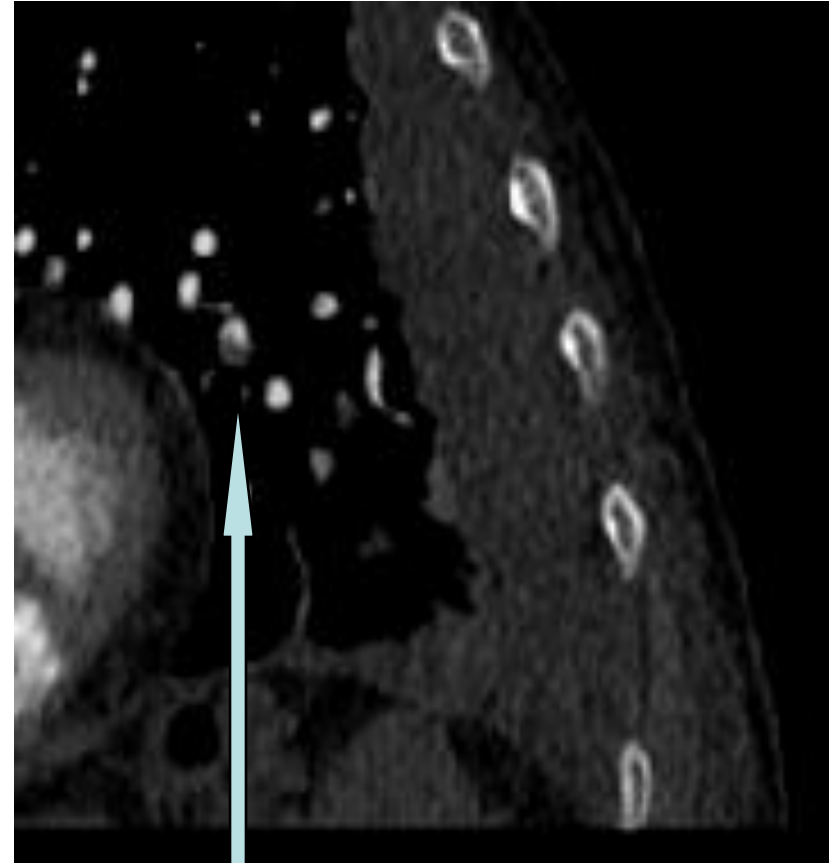
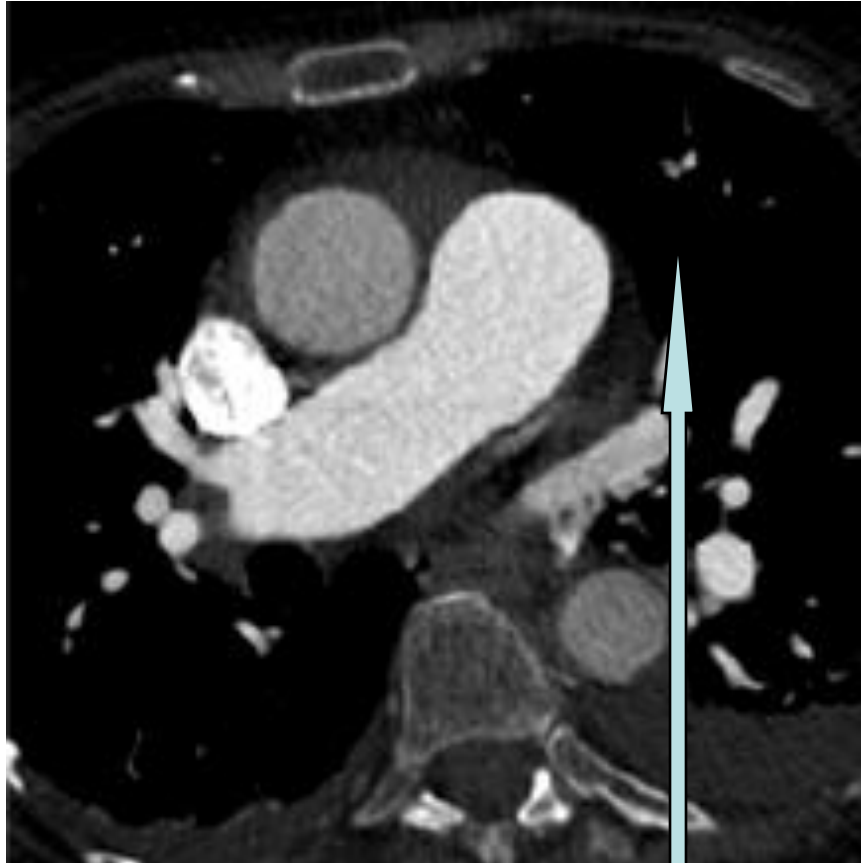
Ingen sentrale embolier.



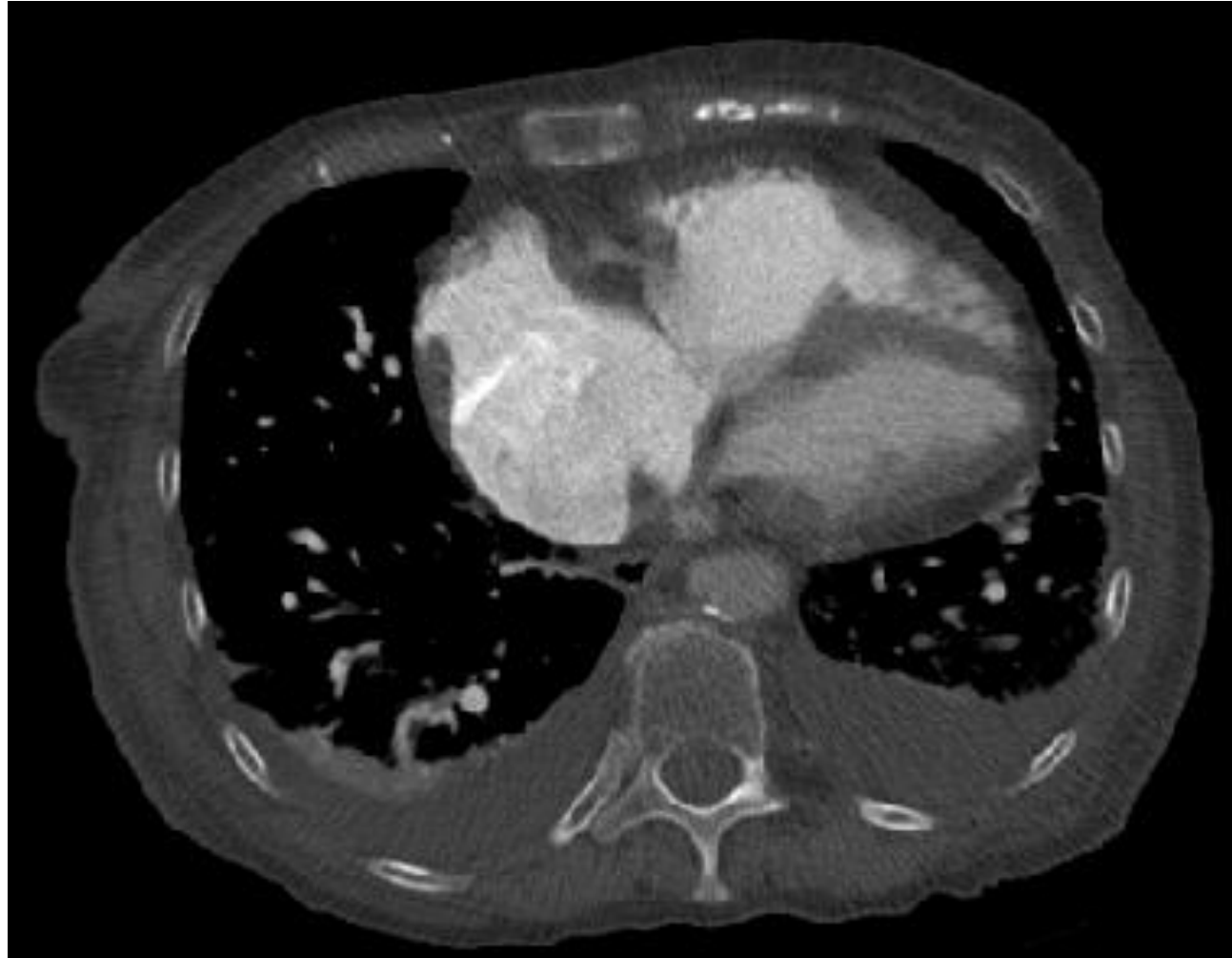
Norsk forening for
thoraxradiologi (NFTR)

DEN NORSKE LEGEFORENING

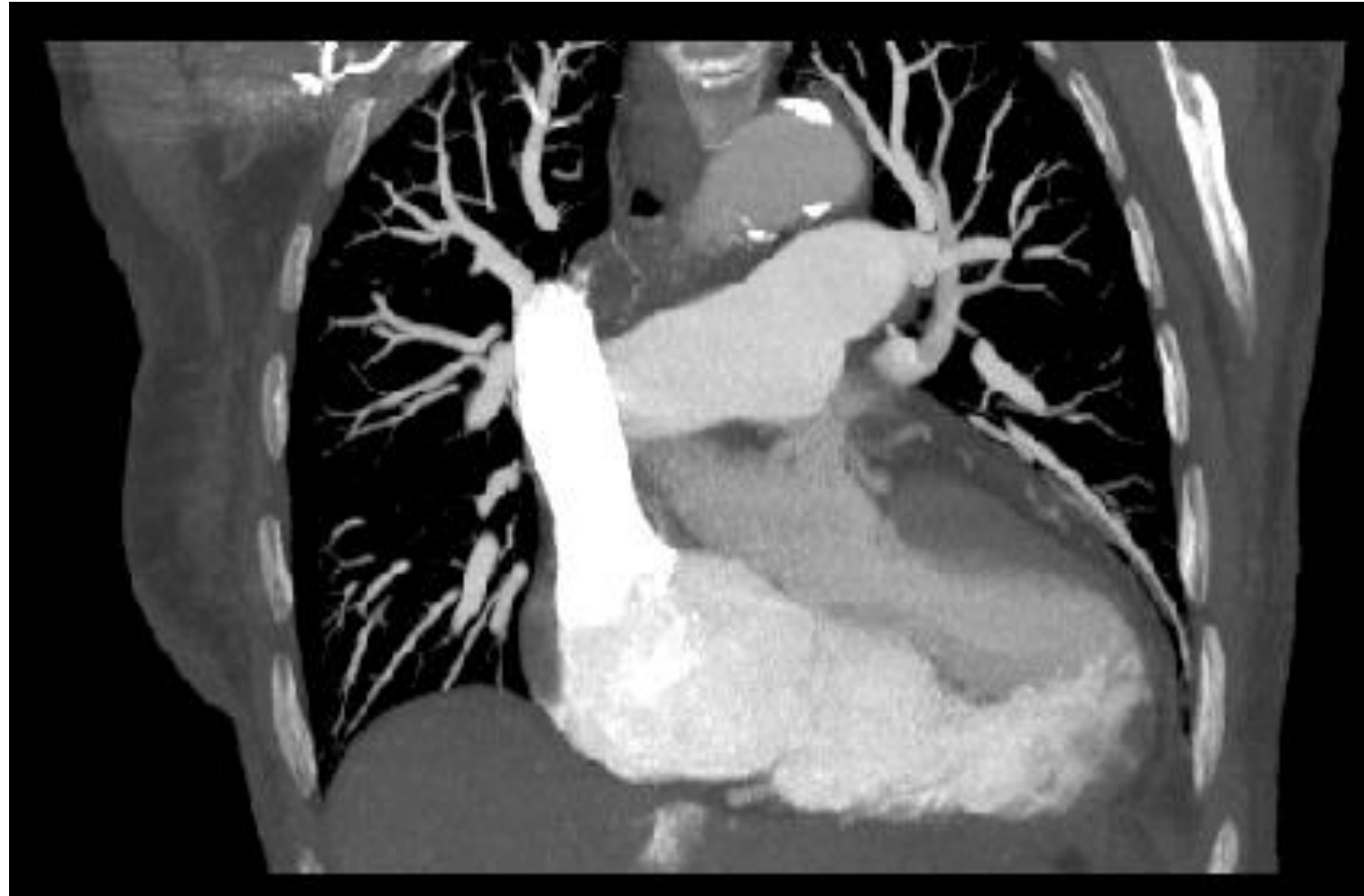Men flere små perifere



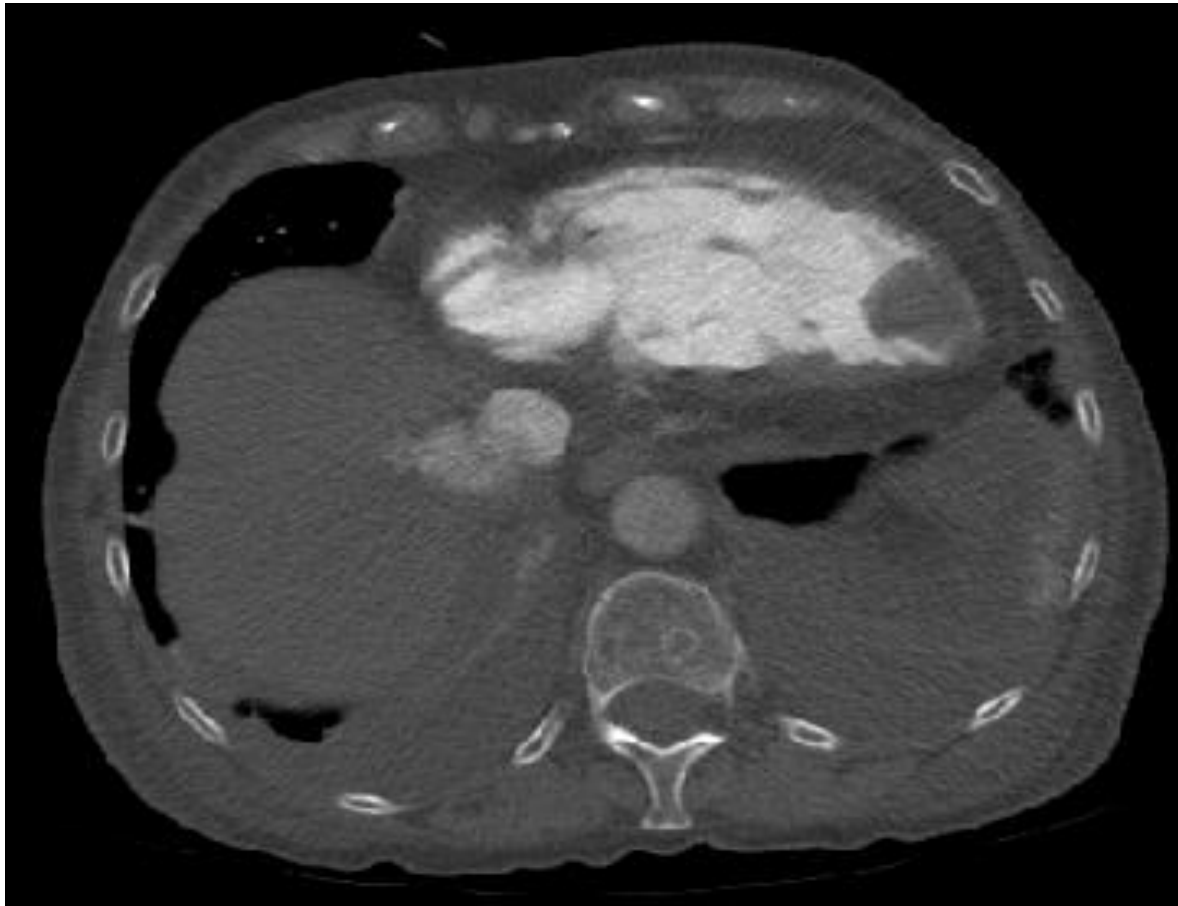
Kjent cor pulmonale: Hypertrofi høyre atrium og ventrikkel



Kjent cor pulmonale: Rask avsmalning av pulmonale arterier.



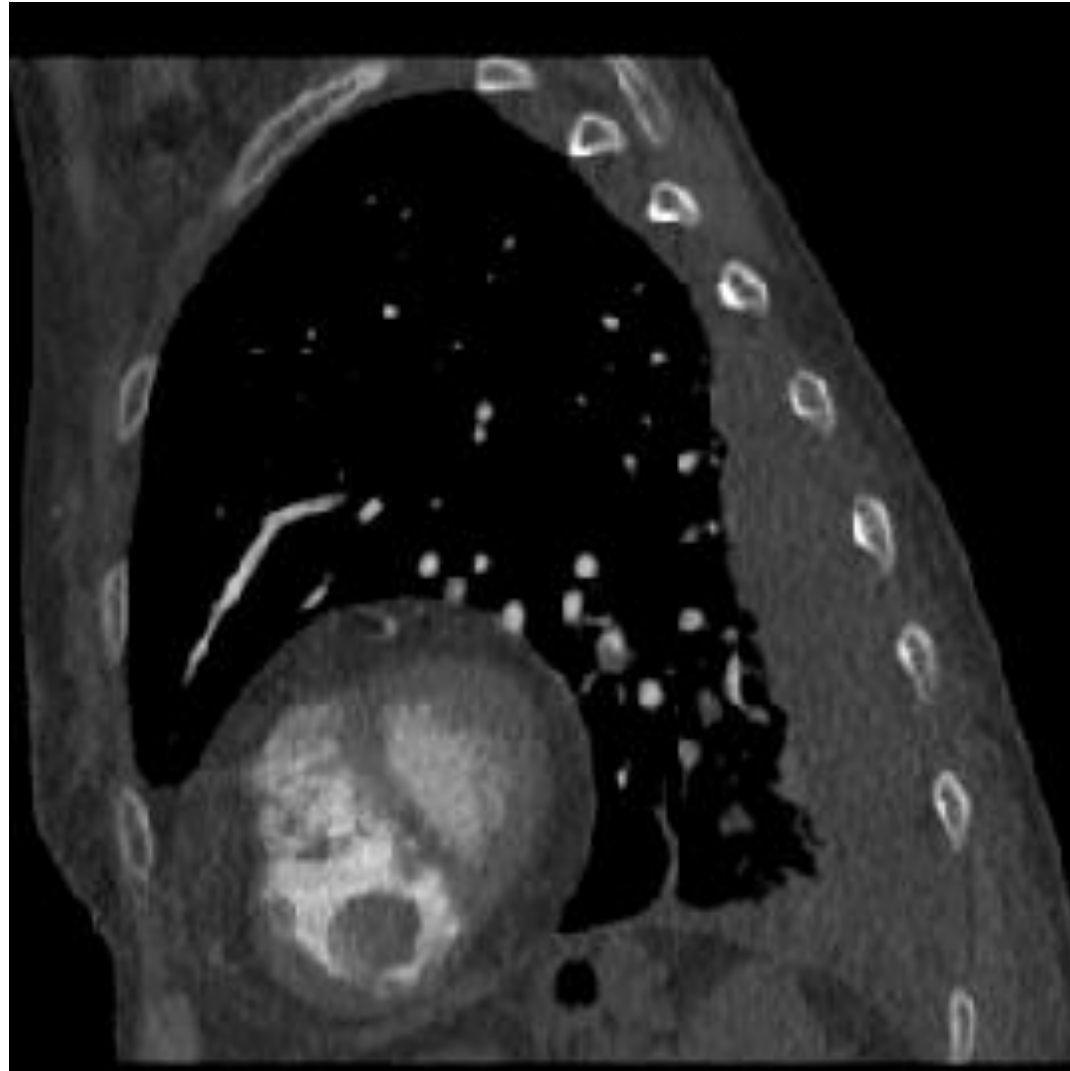
Men kva er dette? Myxom, eller trombe i apex h ogre ventrikkel?



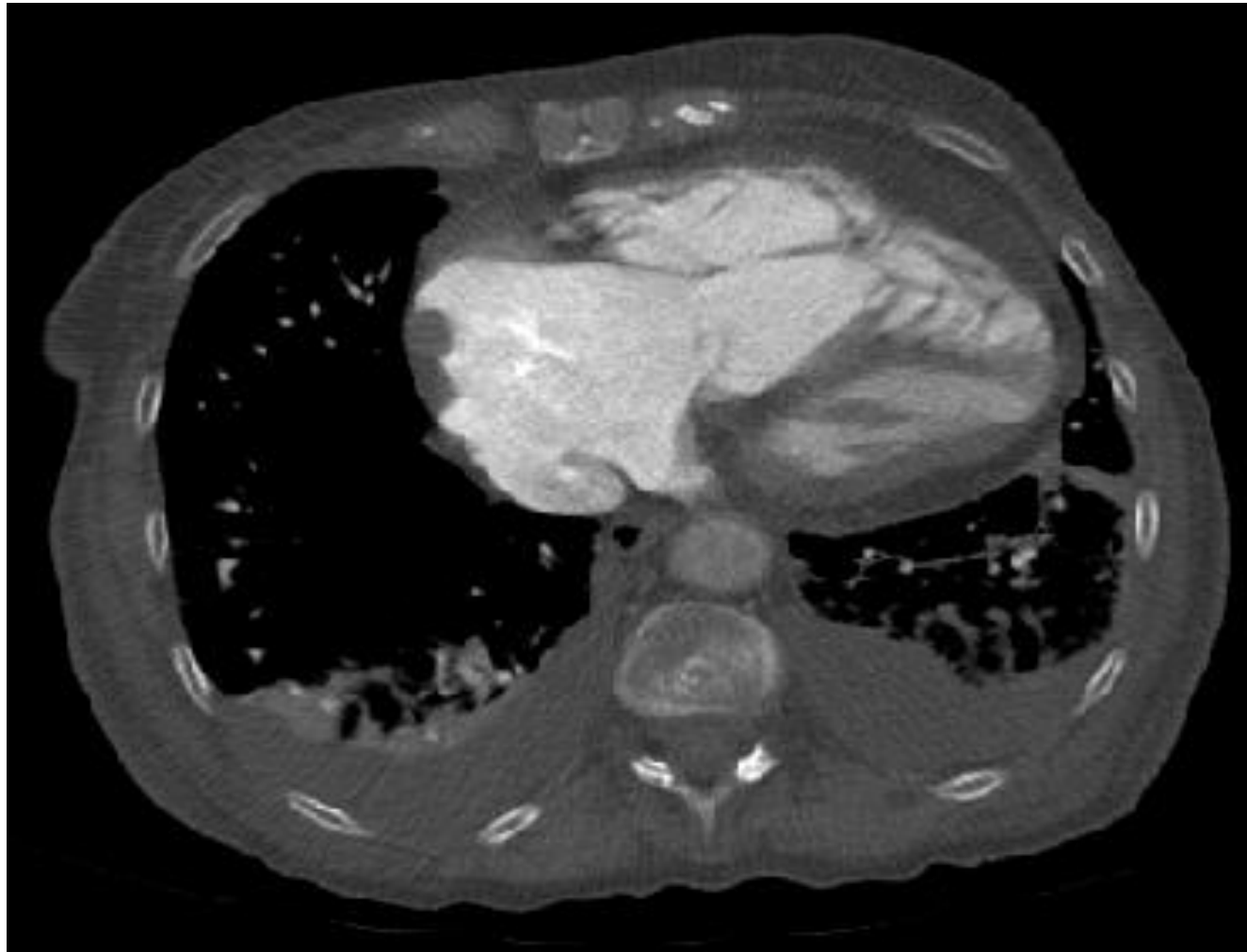Norsk forening for
thoraxradiologi (NFTR)

DEN NORSKE LEGEFORENING

Sett sagittalt:



Og sjå i høgre atrium, - veggfaste tromber?



Å lære:

- Sjekk alltid eventuelle tegn til etiologi
- Vurder alltid det sentralt beliggende organ i thorax

