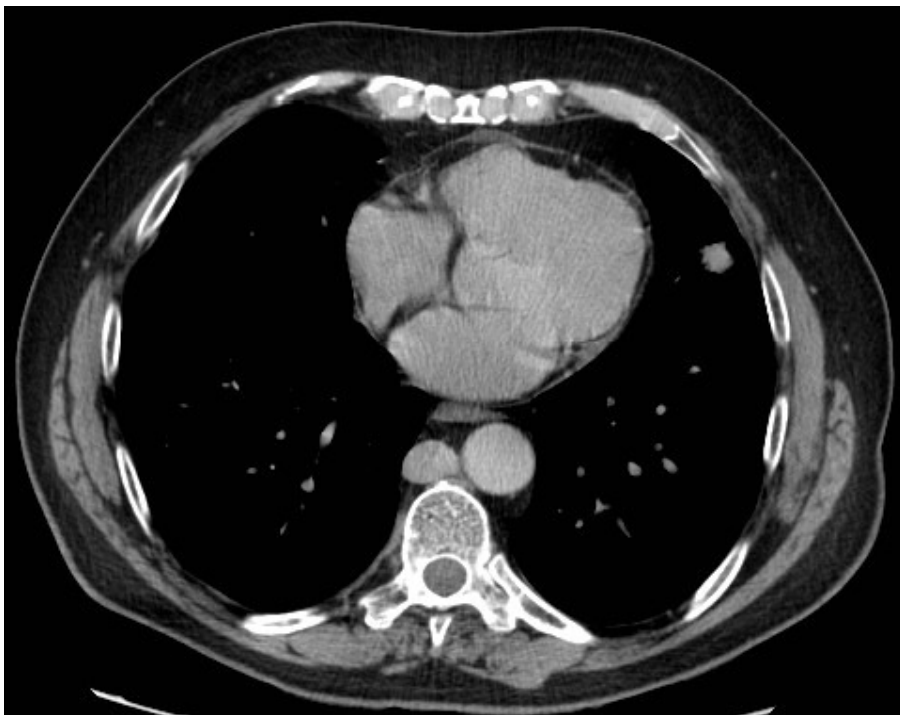
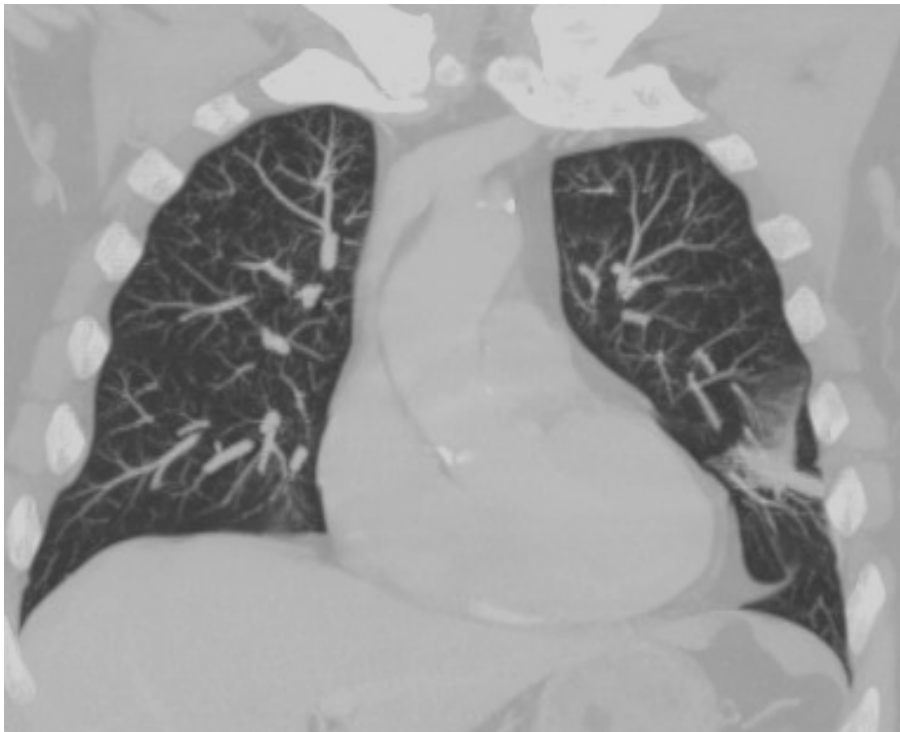
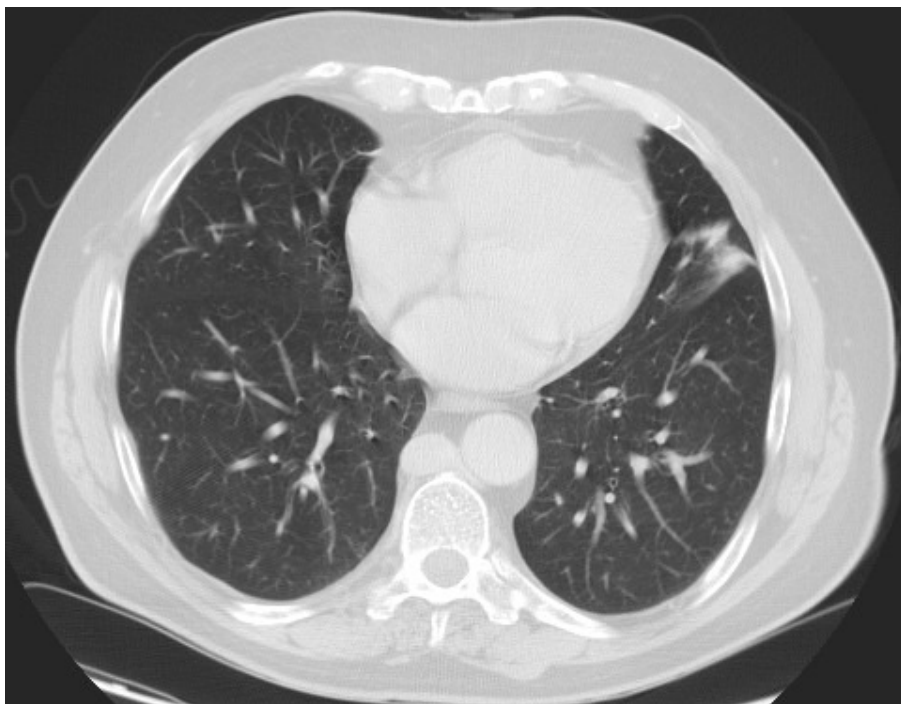


KASUSISTIKK : 78 år gammel mann, utredes på grunn av vedvarende lungefortetninger.

CT thorax:



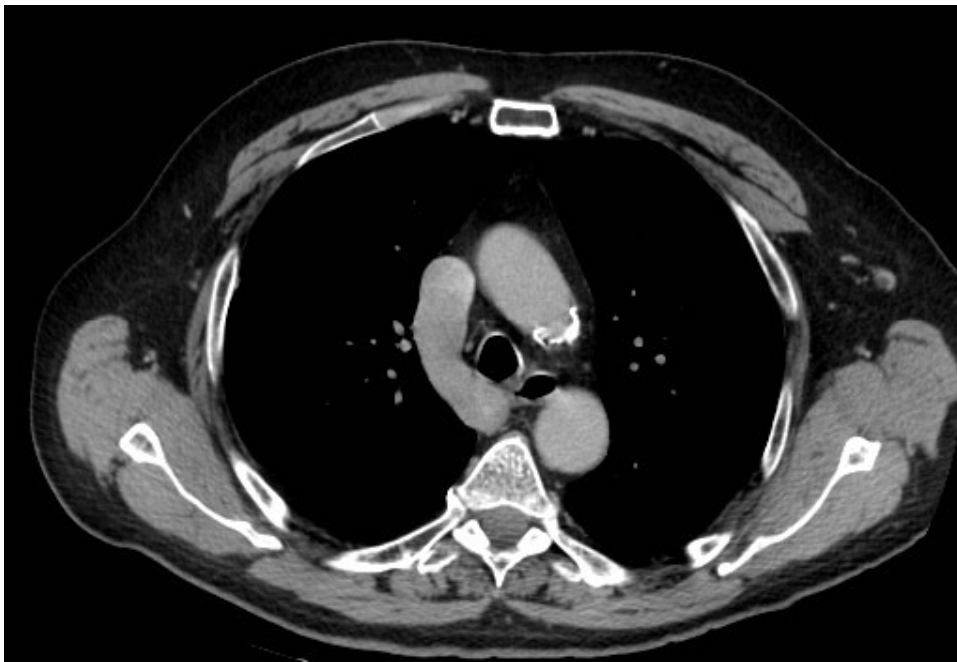
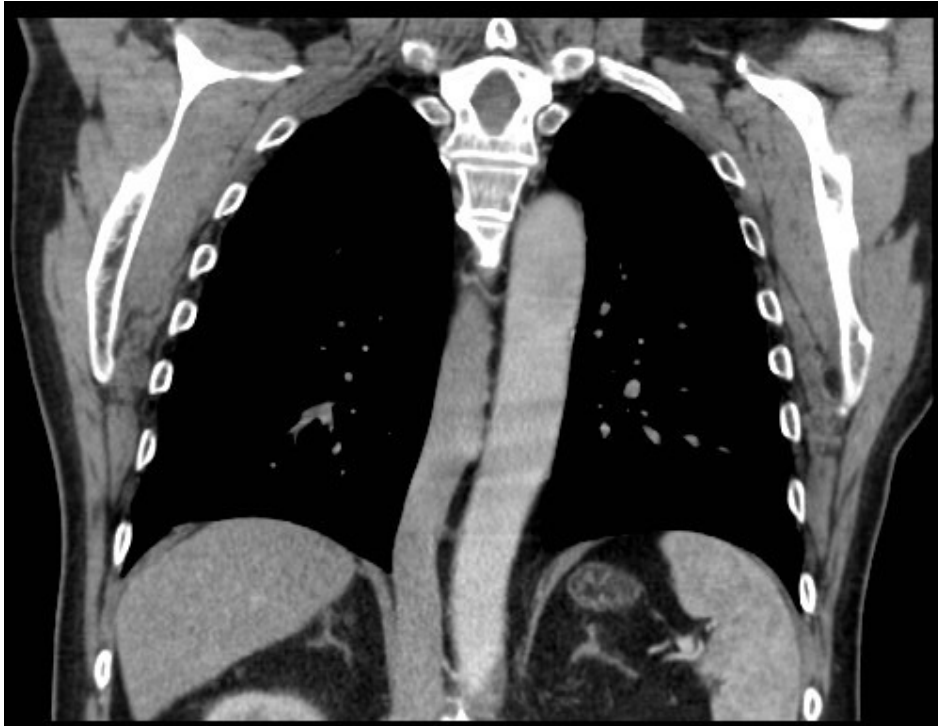

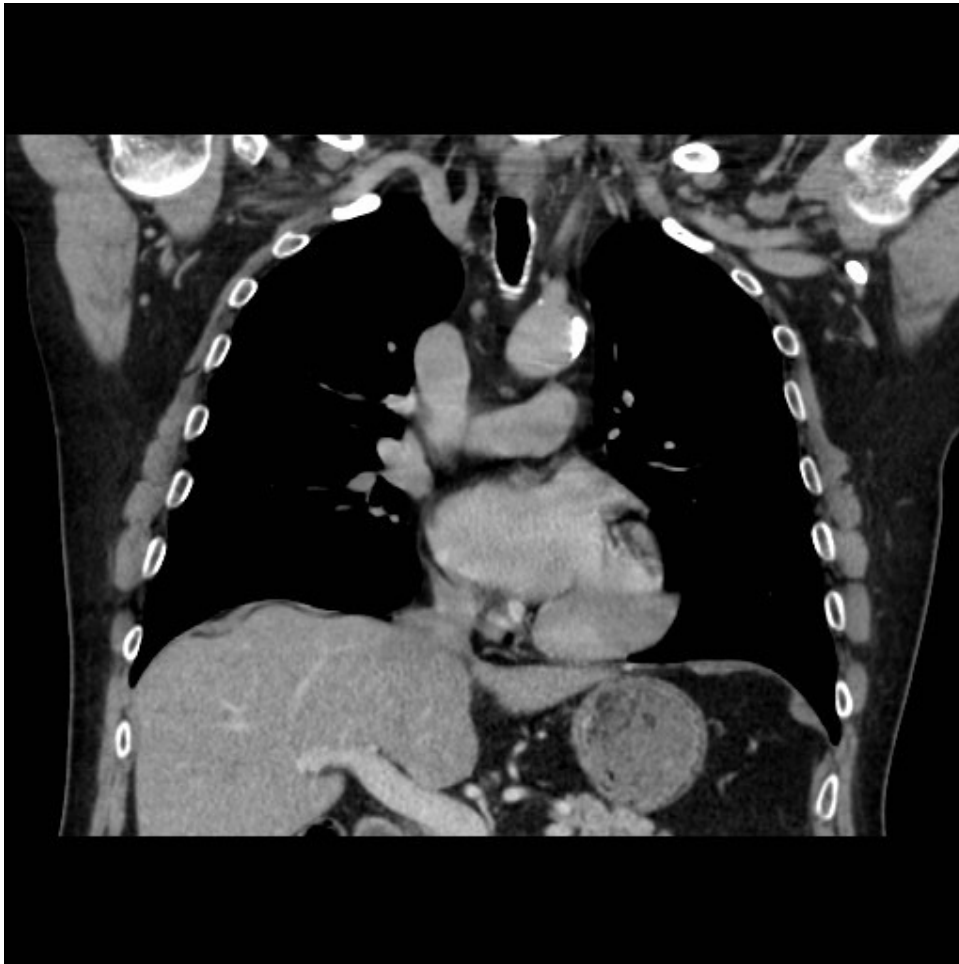Diagnose?

Atelektatisk fortetning, men det var noe annet påfallende også.....

Ikke gå videre før du har sett på bildene en gang til !!!

Løsningen er enkel med disse bilder:





Diagnose: manglende inferior vena cava, som fører til at azygos tømmer seg i vena cava superior.

Lever vener tømmes direkte inn i høyre atrium.

Man kjenner dette igjen tre steder:

- 1) En stor azygos som ligger retrocruralt og like ved aorta.
- 2) En "stor" bue der azygos krysser øvre mediastinum for å tømme seg i vena cava superior
- 3) Levervener som tømmes direkte inn i høyre atrium.

Vil du vite mer?

Referanse:

Spectrum of congenital anomalies of the inferior vena cava: cross-sectional imaging findings.  
Bass JE, Redwine MD, Kramer LA, Huynh PT, Harris JH Jr.  
Radiographics. 2000 May-Jun;20(3):639-52.