Preoperativ embolisering av skjelettmetastase med patologisk fraktur

Case of the month for NFIR

Haugesund mars 2022

- Skjelettmetastaser er hyppig forekommende ved mange cancerformer og er 3. vanligste metastaselokalisasjon etter lunge og lever. (https://dx.doi.org/10.4081%2Foncol.2017.321)

- Typiske cancere som gir skjelettmetastaser: Bryst 65-75%
- Prostata 65-75%
- Thyroidea60%
- Lunge30-40%
- Blære 40%
- Nyre (RCC) 20-25%
- Føflekkreft 14-45%

- Skjelettmetastaser er et dårlig prognostisk tegn.
- Forårsaker mye morbiditet grunnet smerter, redusert bevegelse, patologiske fraktuerer, trykk mot medulla spinalis (spinal cord compression), fortrenging av rød benmarg og hypercalcemi grunnet destruksjon, for å nevne noe.
- Patologiske frakturer inntreffer hos 10-30 %, typisk columna, costa og lange rørknokler (spes. humerus og femur)

- Det vitenskapelige belegget for preoperativ embolisering av rørknokkel-metastaser er sprikende. Flere studier viser ingen effekt.

https://doi.org/10.1302/2058-5241.5.190013 er en oversiktsartikkel. Her viser 3 og 6 artikler at embolisering av nyrecellecarcinom-metastaser gav signifikant lavere perioperativ blødning/transfusjonsbehov. Fant ikke tilsvarende for andre hypervaskulære metastaser (bryst, thyroidea, prostata, lunge) grunnet manglende studier.

- DOI: 10.1007/s003300050969
- Viser signifikant redusert perioperativt blodtap og behov for transfusjon ved behandling av metastaser fra RCC. Viser også at effekten er avhengig av graden av devaskularisering av tumor.

- Pas er en mann i slutten av 50-åra.
- Operert med nefrectomi grunnet en nær 8 cm stor nyretumor ca 5 år tidligere.
- På behandlingstidspunktet påvist metastaser i lunger.
- Behandlet med angiogenesehemmere. Initialt god respons på lungemetastaser.
- Utviklet i forløpet skjelettmetastaser herunder en i proksimale femur.

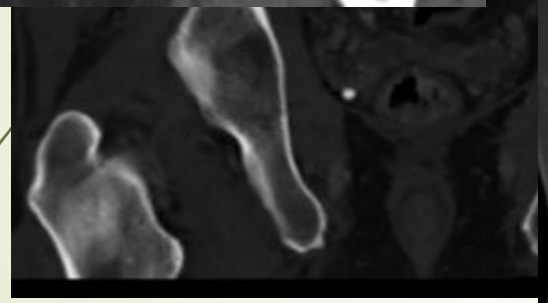

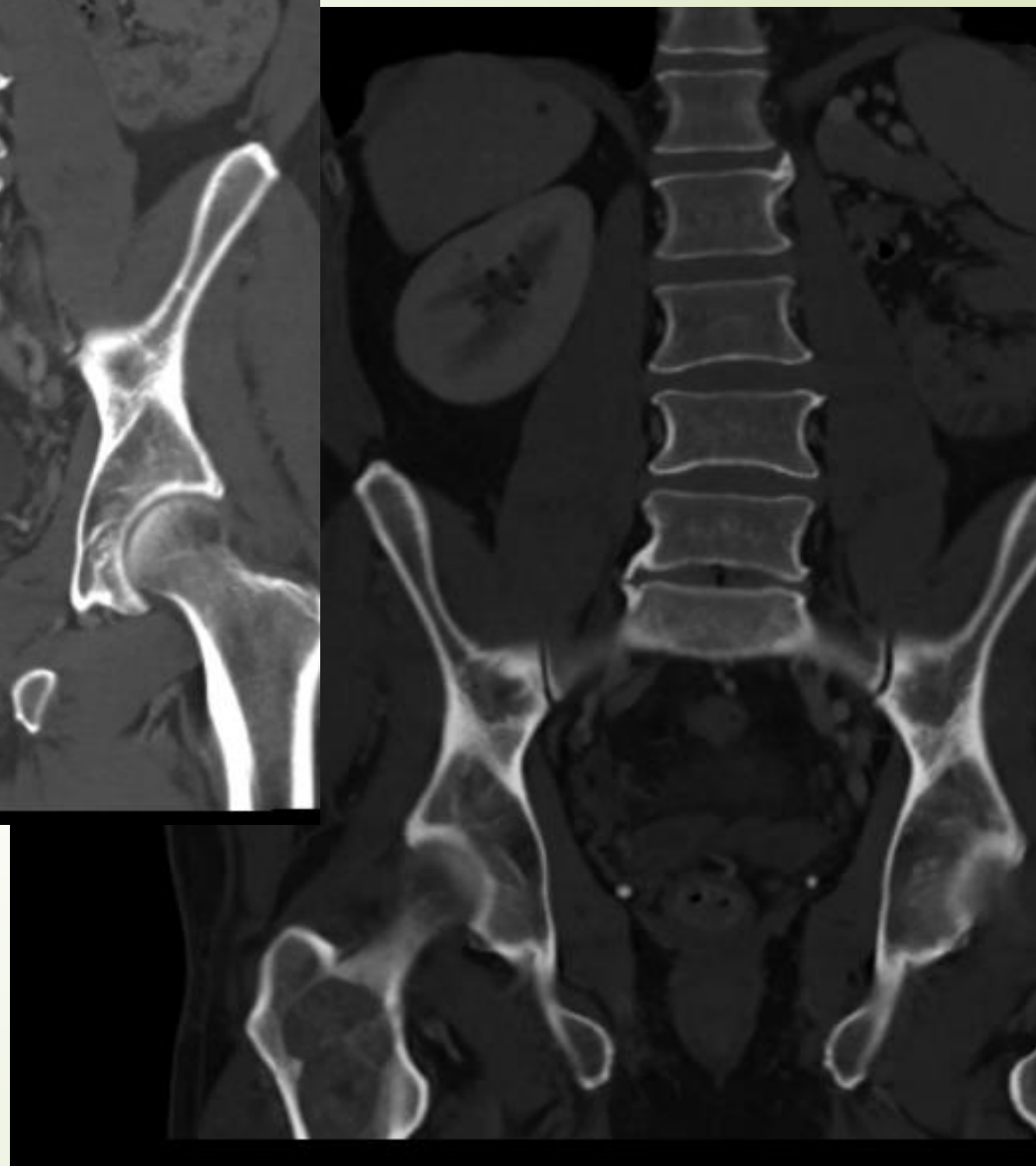

Utvikling over ca 3 år.

- Det besluttes å strålebehandle denne metastasen.
- I påvente av stråling oppstår en patologisk fraktur ved et relativt lite traume (feiltrinn i trapp).

R

- Det er indikasjon for stabiliserende tiltak med sperrenagle

- Det diskuteres i ortoped-kollegiet, og med undertegnede, om hvorvidt det er indikasjon for embolisering preoperativt.
- Som nevnt er litteraturen ikke entydig mtp effekt av embolisering.
- Operatør har likevel tidligere negative erfaringer ved sperrenagling under tilsvarende omstendigheter og ønsker prosedyren utført

- Utfører først kartlegging med CTA
- Denne viser som ventet multiple kar-feedere til metastasen.

Bildene viser feedere fra
A femoralis profunda
Men også bidrag fra a femoralis circumflexa lateralis.
Det var også en liten gren fra AFS som avgikk noe distalt
Det var også mistanke om en liten feeder fra en distal gren av a glutealis inferior (a iliaca interna).

- Enkelte vil sikkert synes at CTA her er unødvendig men den gav god oversikt over hva som kunne forventes.
- Slike metastaser er kjent å ha multiple feedere og det er viktig å behandle alle for godt resultat.

- Med dette som utgangspunkt ble det utført angiografi og embolisering av alle fremstilte tumor feedere.

- Standard tilgang ve lyske. Crossover-teknikk og la Destination introducer på høyre side. Ingen større hematomdannelse var sett omkring fraktur og gav 2500 e Heparin grunnet antatt lang prosedyretid.
- Først 5 Fr kateter først i interna som ikke viser patologiske kar fra denne.
- Så angiografi fra nivå av femoralis communis.

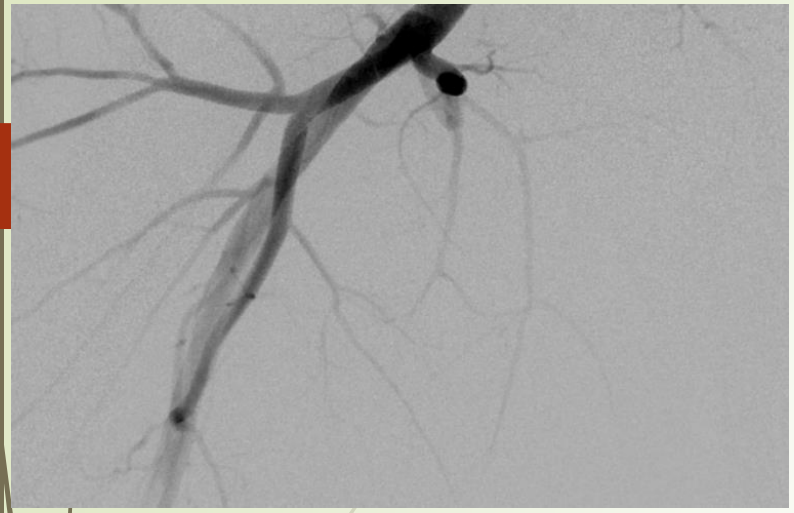

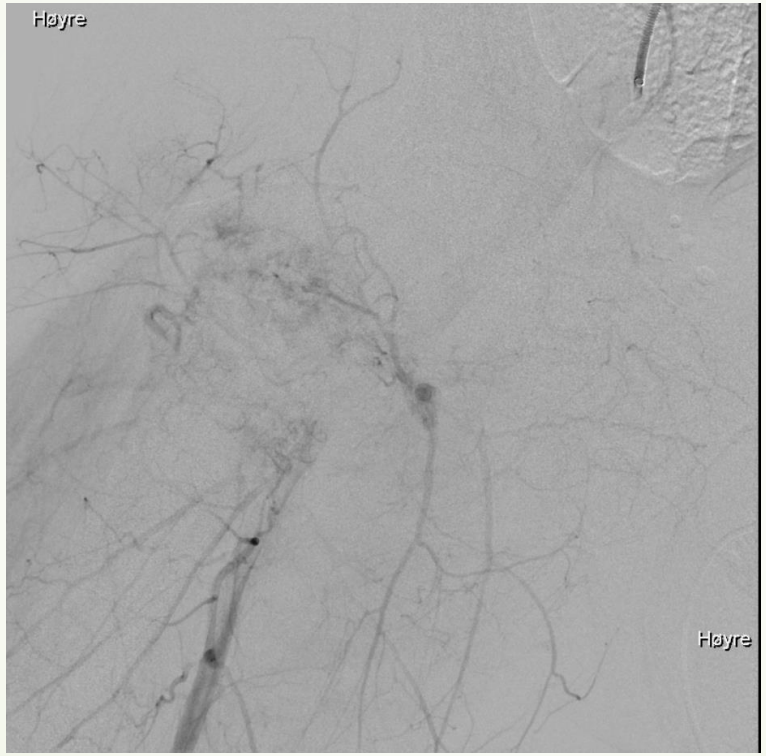

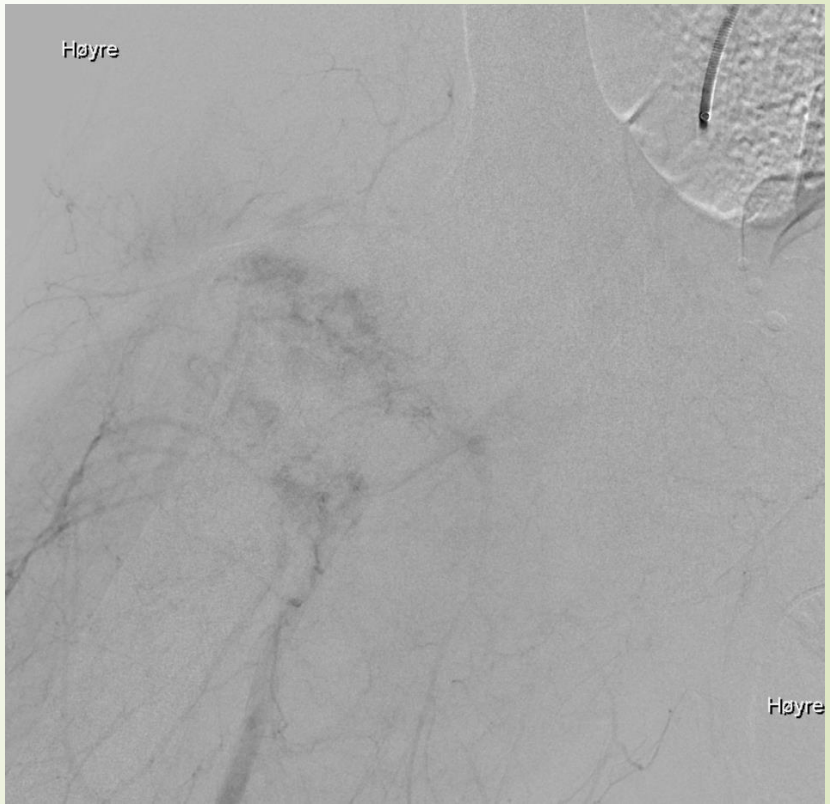

Kontrastoppladning i metastase

- Noen «take home messages» jeg har tatt med meg fra Cirsce.
- Identifiser alle feedere
- Superselektiv embolisering
- Følg godt med under injeksjon for å unngå «non-target-embolisation»
- Og ikke minst kontroller avslutningsvis at alle feedere er okkludert. Når noen er okkludert kan andre åpne seg, også feedere som ikke tidligere er identifisert.
- Antibiotikaprofylakse er indisert når det emboliseres til stase.

- Personlig liker jeg kalibrerte partikler ved bruk av mikrokatere. Brukte Embosphere 700-900 mikron.
- PVA kunne sikkert vært et alternativ men jeg opplever at det tidvis klumper seg i kateteret og således litt «ukontrollerbare»
- Glue eller Onyx lite egnet da en ønsker perifer okklusjon av tumor.
- Brukte også mikrocoil i en gren etter partikler grunnet litt vedvarende perfusjon.

Høyre

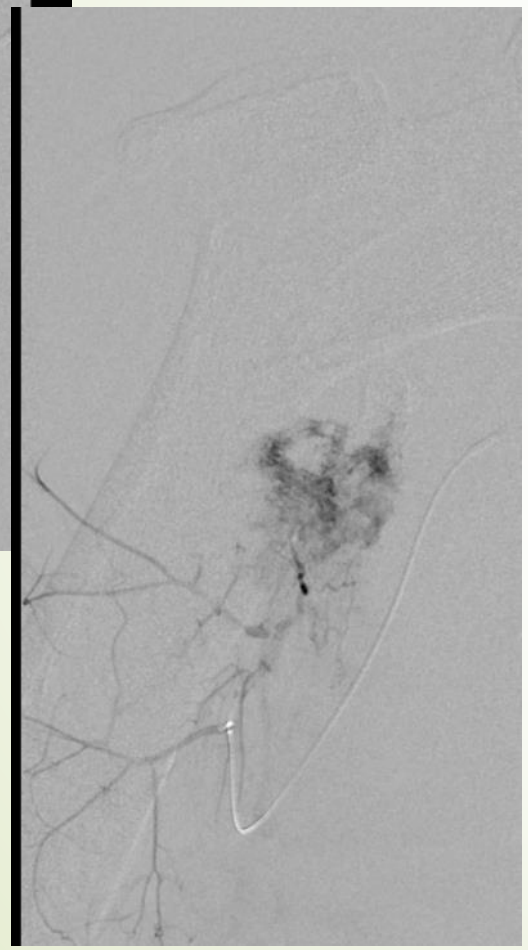

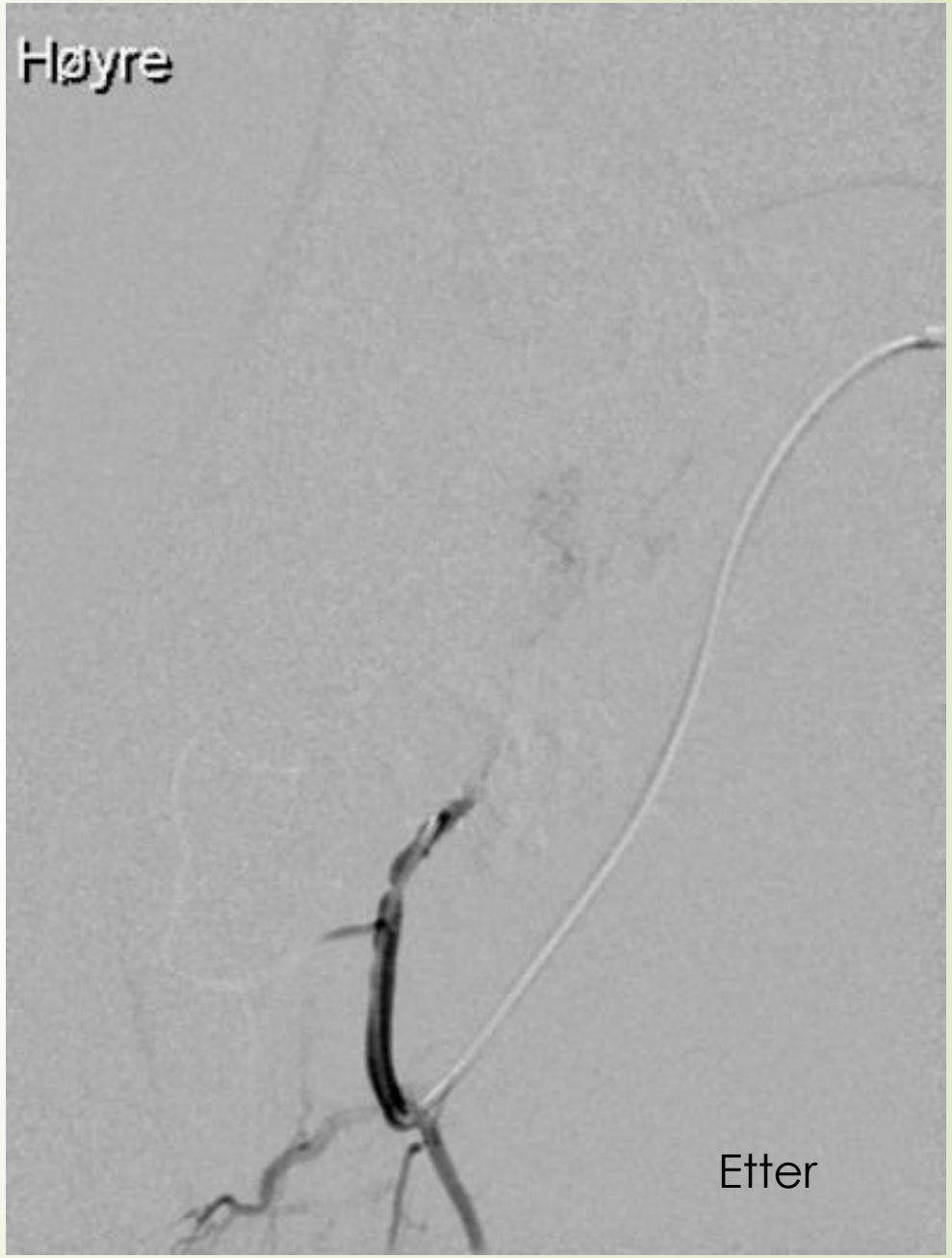
Høyre
Etter

Etter

- Etter å ha embolisert flere feedere tar jeg en kikk

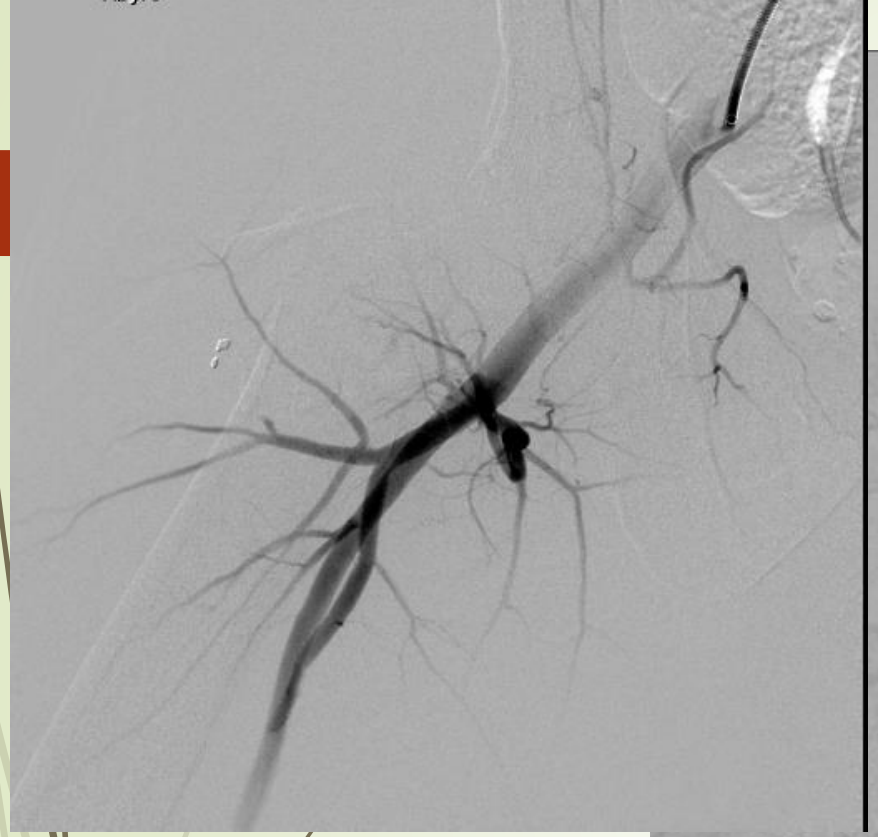

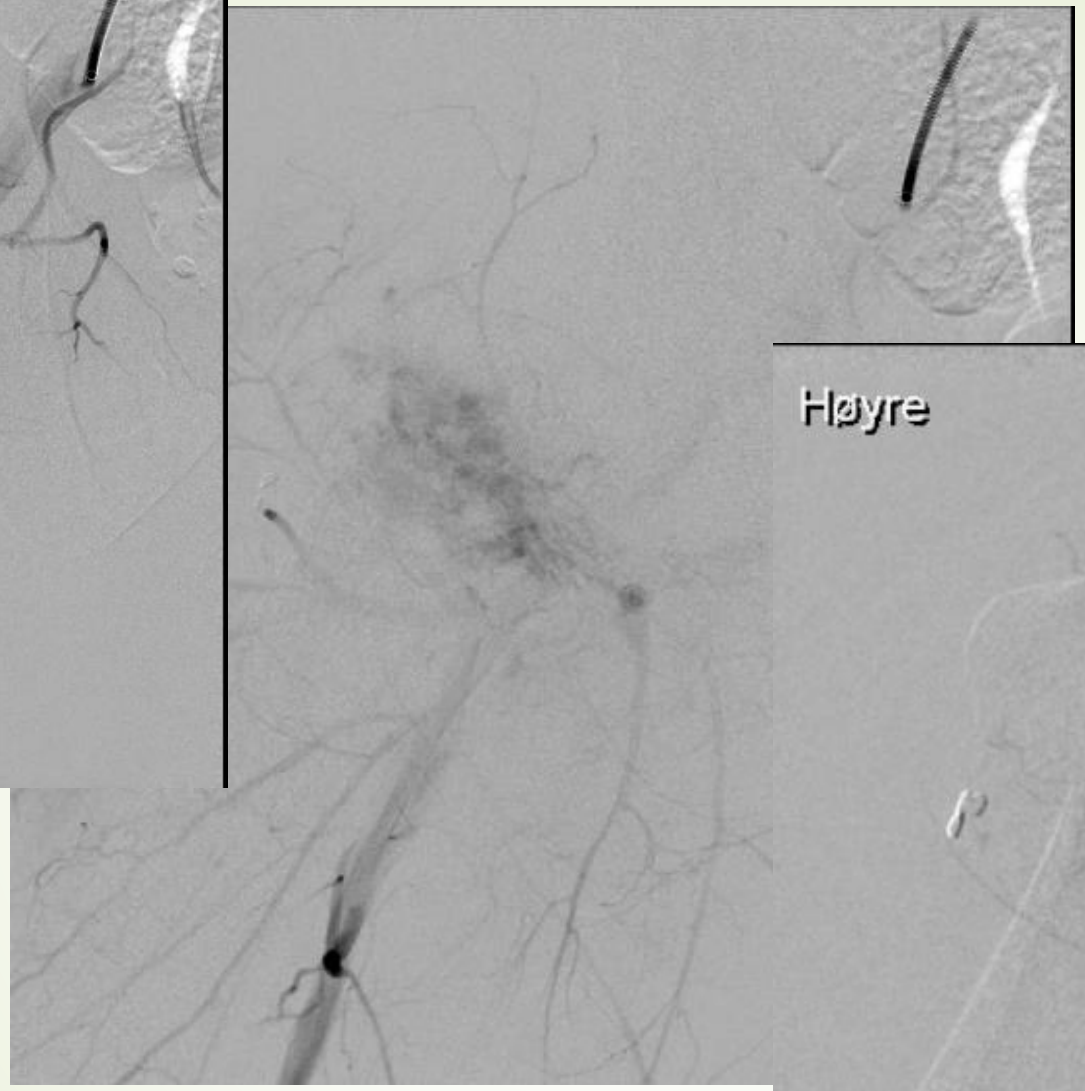

Ble litt overrasket men når noen feedere lukkes kan andre åpne seg

- Etter litt mer jobb kom jeg fram til dette sluttresultatet.

- Pas ble operert med sperrenagling samme ettermiddag.

Ortoped angav ingen uforventet blødning. Oppfattet det som en helt vanlig sperrenagling

Pasient var i fin form dagen etter inngrepet
- Ingen smerter
- ingen nevrologiske utfall

Kanskje det beste resultatet jeg kunne forvente

- Pasient har siden fått strålebehandling av metastasen.
- Kontroller har vist avtagende tumorvev ved frakturen.
- Lite endring av øvrige metastaser.

- Med vennlig hilsen

- Stein Arve Lund, overlege Haugesund Sykehus.