Behandling av akutte tilstander med Nellix stentgraft system

(2 eksempler)

Eric Zimmermann
eric.zimmermann@sykehuset-innlandet.no

SI Hamar

Nellix

- Nellix stentgraftsystem er et nytt behandlingskonsept til endovaskulær behandling AAA, som bygger på å forsegle aneurysmesekken(EndoVascular Aneurysm Sealing)
- Nellix systemet består av to ballonekspanderbare Stentgrafter som er omgitt av «endobager» som fylles med polymer

Introduce both catheters over .035” wires

Balloon expand both stents (Chromium Cobalt)

Fill with Polymer using pressure monitoring

- Potensielle fordeler med systemet er:
  - kortere behandlingstid
  - bedre forebygging av endolekkasjer
  - ferre reintervensjoner
  - behandling av vanskeligere halsanatomier
  - ferre komponenter på lager

Pas 1

- 83 år gammel ♂, røyker
- ingen tidligere karanamnese, hypertonus
- akutt innleggelse rundt kl.24.00 med hypovolemisk sjokk og typiske symptomer på rumpert AAA

Pas. 1

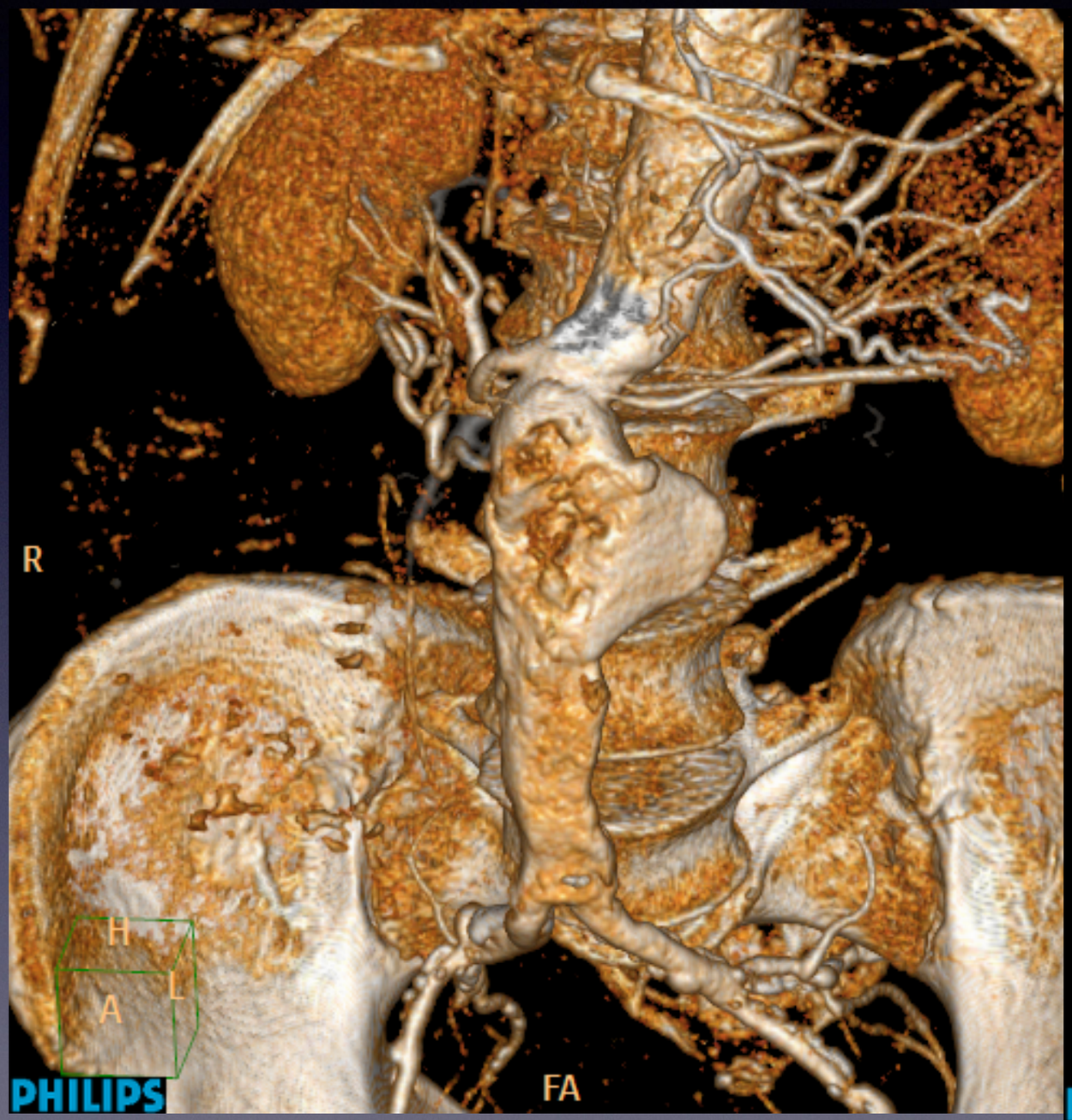

Pas 1

- halsanatomi som ville gjort det vanskelig å gjøre vanlig EVAR
- ut fra en klinisk helhetsvurdering var det ønskelig med endovaskulær behandling
- EVAS ble utført i lokal bedøvelse og perkutant
- etter 25 min. operasjonstid var endobagene inflatert og blødningen stoppet

Pas 1

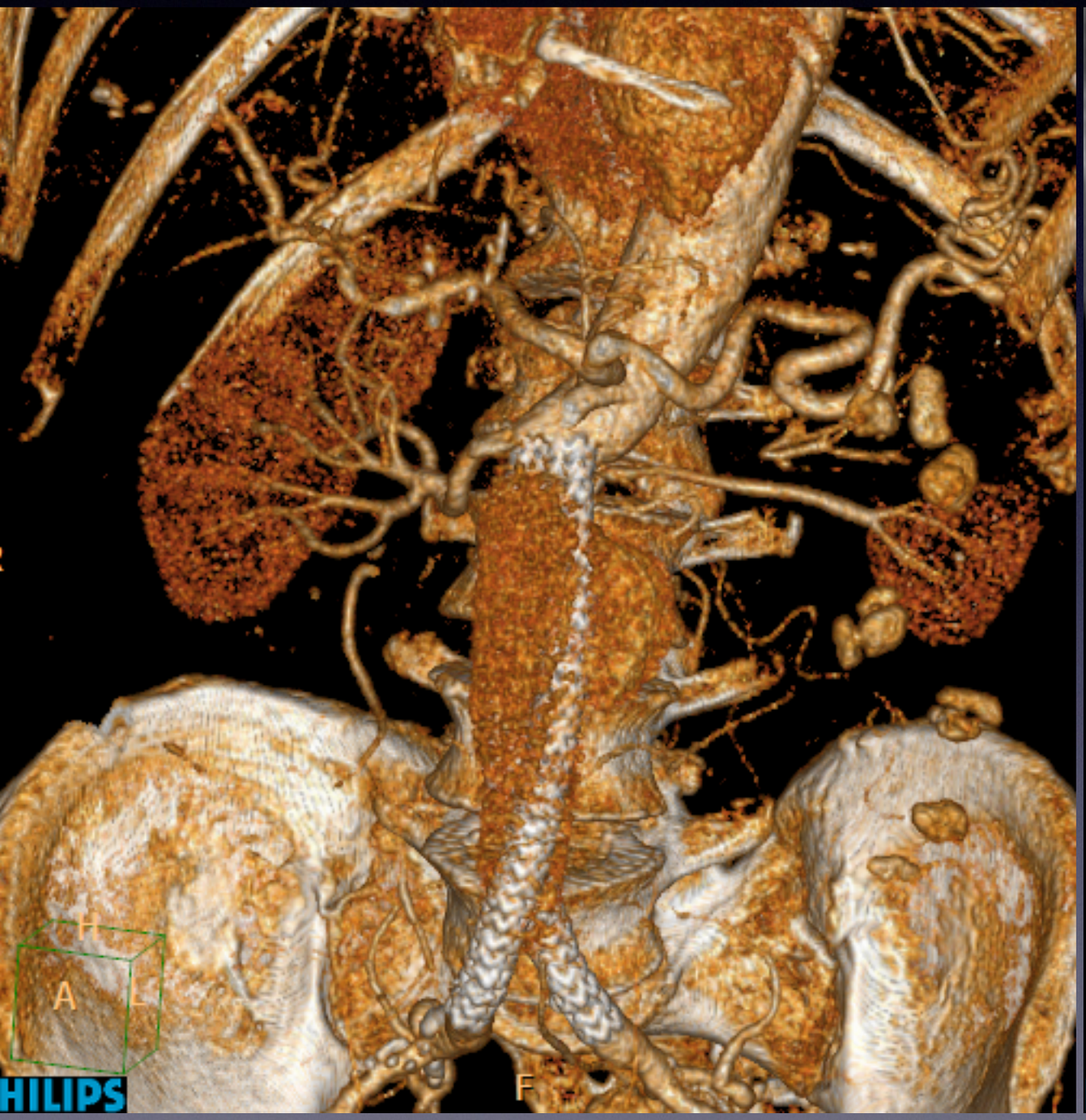

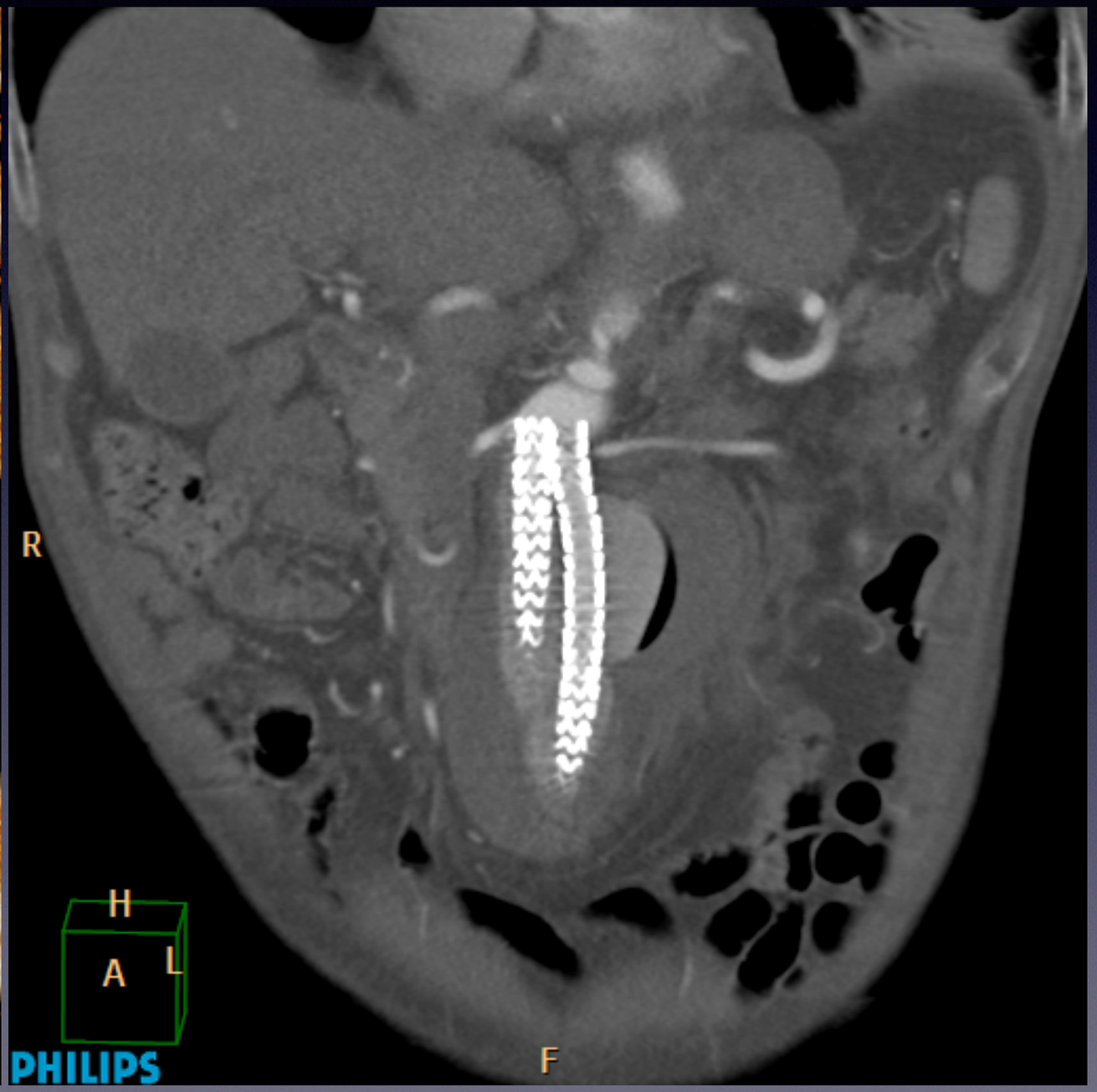

Pas 1

- kontroll CT før utreise viser bra beliggenhet av stentene (det øverste stentsegmentet av Nellix er ikke dekket)
- endobagene fyller ut aneurysmesekken og blødningen er effektiv tamponert

Nellix ved rupturer

- vi har behandlet 55 pasienter med Nellix siden nov.2013
- de første rupturer på Hamar ble behandlet med Nellix i mai
- per idag har vi behandlet 5 pasienter med ruptur med Nellix
- alle 5 ble primær vellykket behandlet (1 døde den 3. postoperative dagen)
- prosedyrene ble utført perkutant og med lokalanetesi
- en pasient ble behandlet med okklusjonsballong
- vi ser betydelig kortere prosedyretid

Pas 2

- 77år gammel ♂, nederlandsk turist
- innlagt kl. 04.00
- akutte abdominale smerte, kollabert
- anamnestisk EVAR i 2006 i Nederlande
- ved innkommst sjokk, pulserende oppfylling i abdomen

Pas 2

CT ved innkommst

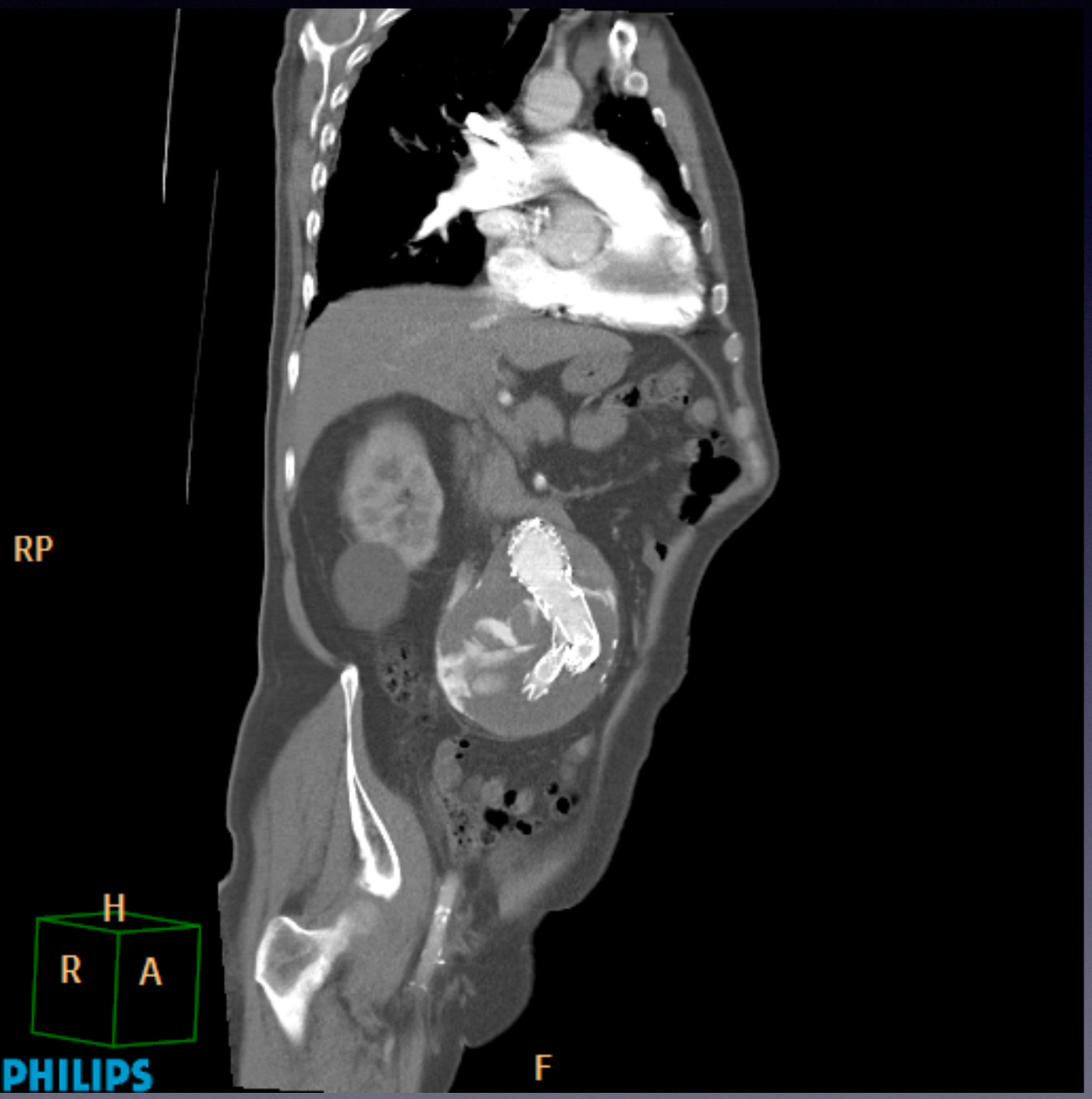

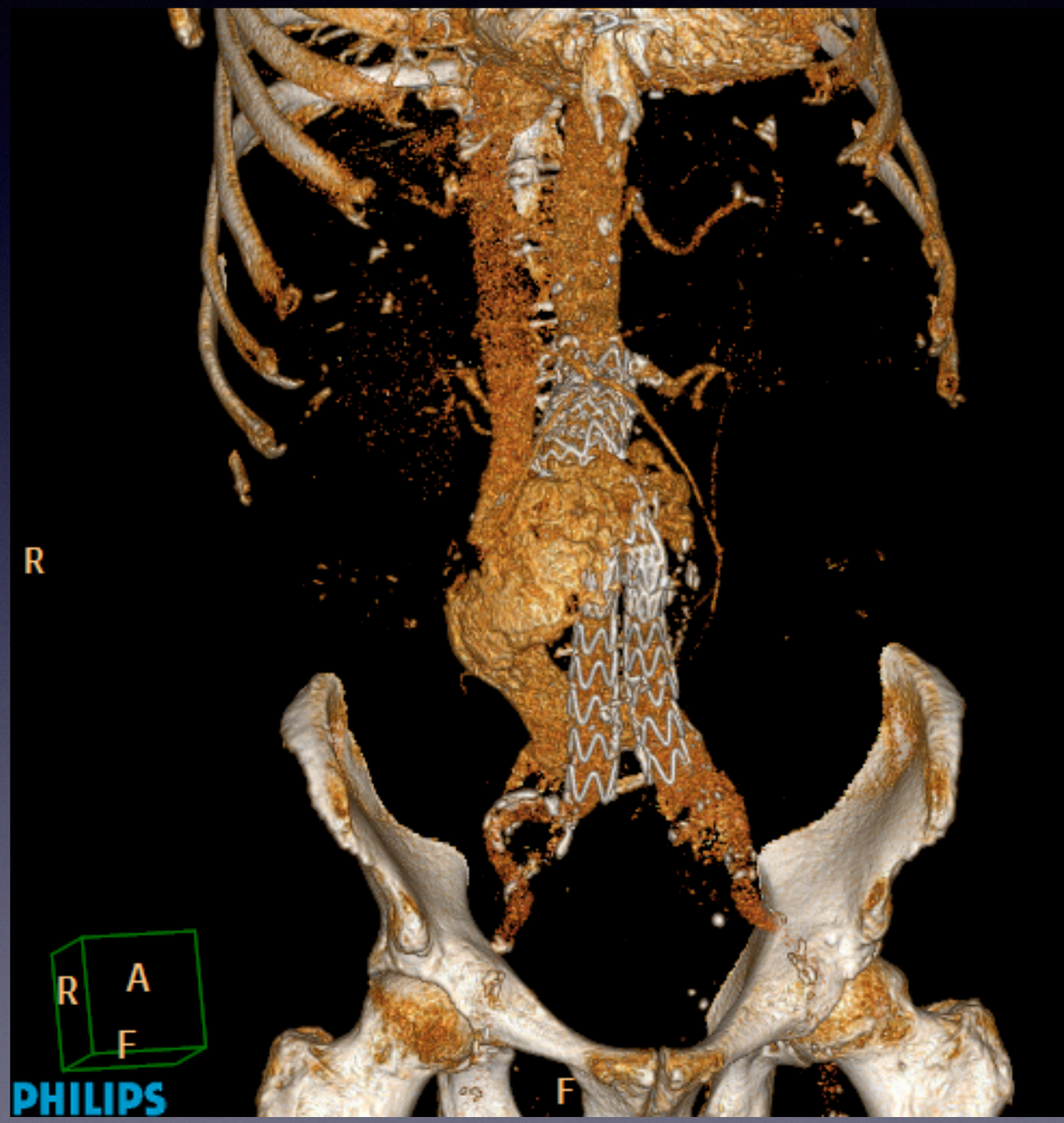

Pas 2

CT ved innkommst

Pas 2

CT ved innkommst

- vi syntes forholdene var vanskelig å tolke
- bildene viste ingen ruptur
- det foreligger en stor endolekkasje av sanns. type 3 med en stor fistulering til vena cava
- akutt belastning av høyre hjerte

Pas 2

- lokalisasjonen av endolekkasjen var vanskelig å se på både CT og angio. Opprinnelig ble det oppfattet som en lekkasje gjennom duken i corpus av stentgraftet.

Pas 2

- Vi plasserte først en cuff (36mm Endurant) over den antatte lekkasjen uten suksess
- vi hadde ikke flere cuffer på lager og regnet med at det ikke var nok plass til å reline med en komplett ny EVAR. (Vi trenger minst 8cm til å utløse det korte beinet ved 36mm Endurant hovedkropp)
- Vi bestemmte oss for å legge Nellix stenter

Pas 2

- etter innleggelse av Nellix stentene bedret seg pasientens tilstand umiddelbart
- ingen synlige lekkasjer
- kontroll CT før utreise viste tilfredstillende forhold

Pas 2

- en oppringing til behandlende lege i Nederlande kunne gi litt oppklaring i den tidligere anamnesen:
  - opprinnelig fikk pasient et Talent stentgraft
  - pga. distal migrasjon ble han to ganger reparert med cuffer
  - gradvis økning av aneurysmesekken til over 8cm
  - openbart migrerte hodekroppen ut av cuffen, slik at det ble lekkasje der.